

MEDİKAL TORAKOSKOPİ'NİN TÜRKİYE'DE KULLANIMI

USE OF MEDICAL THORACOSCOPY IN TURKEY

Güntülü AK¹

Özet

Medikal torakoskopi (MT), göğüs kafesi içinde akciğer zarlarının ve bu sayede akciğer ve komşu yapıların görülebilmesini, patolojik olarak yorumlanan yerlerden görerek biyopsi alınmasını sağlayan, akciğer zarları arasında sıvı toplanmasına yol açan hastalıkların kesin teşhisinde kullanılır. MT, ilk kez 1910 yılında İsveçli iç hastalıkları uzmanı Dr. Hans Christian Jacobaeus tarafından uygulanmıştır. MT'nin Türkiye'de göğüs hastalıkları uzmanları tarafından kullanılmaya başlanması 1973 yılında, Hacettepe ve Dicle Üniversiteleri Tıp Fakülteleri Göğüs Hastalıkları Anabilim Dallarında olmuştur. Çeşitli nedenlerle MT kullanımı yakın tarihlere kadar Türkiye'de gelişmiş ülkelerde olduğu kadar yaygınlaşmamıştır. Ancak son yıllarda MT'ye olan ilgide bir artış gözlenmektedir.

Anahtar kelimeler: Medikal torakoskopi, akciğer, akciğer zarı,

Abstract

Medical thoracoscopy (MT) is used for the definitive diagnosis of diseases that cause the accumulation of fluid between the membranes covered lungs, allowing the biopsy of these membranes and the lungs and neighboring structures within the thoracic cage to be seen, pathologically interpreted. MT, for the first time in 1910, was used by Swedish internal medicine specialist Dr. Hans Christian Jacobaeus. In Turkey, MT started to be used by pulmonologist in 1973, in Hacettepe and Dicle Universities. MT use for various reasons has not been as widespread as in recent years in Turkey. However, there has been an increase intention for MT in recent years.

Keywords: Medical thoracoscopy, lung, pleura,


¹Doç.Dr., Eskişehir Osmangazi Üniversitesi Tıp Fakültesi Göğüs Hastalıkları Anabilim Dalı, Eskişehir

Giriş

Medikal torakoskopi (MT), göğüs kafesi içinde akciğer zarlarının ve bu sayede akciğer ve komşu yapıların görülebilmesini, patolojik olarak yorumlanan yerlerden görerek biyopsi alınmasını (doku temini) sağlayan etkili bir teşhis yöntemidir. MT, akciğer zarları ve akciğerin dış yüzeyini etkileyerek zarlar arasında sıvı toplanmasına yol açan hastalıkların kesin teşhisinde kullanılır.

MT, ilk kez 1910 yılında İsveçli iç hastalıkları uzmanı Dr. Hans Christian Jacobaeus tarafından tanımlanmış, uygulanmış ve tıbbi literatüre sunulmuştur¹. O gün tanıtılan uygulama ile bugün MT adı verilen uygulama prensipleri arasında, 107 yıl sonra, teknik gelişmeler dışında belirgin bir fark yoktur. MT , artık gelişmiş ülkelerde yaygın olarak kullanılmaktadır.

Bu yöntemin Türkiye'nin göğüs hastalıkları kliniklerinde göğüs hastalıkları uzmanları tarafından kullanılmaya başlanması yaklaşık 44yıl önceye dayanır. MT ilk kez, 1973 yılında, Hacettepe Tıp Fakültesi Göğüs Hastalıkları Anabilim Dalı (Ankara)'nda Dr. Mustafa Artvinli tarafından uygulanmaya başlanmıştır (Resim 1). Dr. Artvinli, cihazın teminini takiben kendi bilgi ve görgüsü ile işleme başlamıştır.



Resim 1. Prof.Dr. Mustafa Artvinli (sol) ve Prof.Dr. Kemal Balcı (sağ).


Aynı yıl Dicle Üniversitesi Tıp Fakültesi Göğüs Hastalıkları Anabilim Dalı (Diyarbakır)'nda Dr. Kemal Balcı (Resim 1), bir süre çalıştığı Dr. ChristianBoutin'in yanından döndükten sonra MT'yi kliniklerinde kullanmaya başlamış, Dr. Yaşar Özercan, Dr. Bayram Yorulmaz'dan oluşan ekip Dr. Balcı nezaretinde işlemi rutin olarak uygulamışlardır (Resim 2).

¹ Lee P, Colt HG. "Pleuroscopy in 2013", *ClinChestMed* 2013; 34: 81-91.



Resim 2. Dr. Yaşar Özercan (sol) ve Prof. Dr. Kemak Balcı (sağ) kongrede sunuda.

MT ile ilgili ülkemizde ilk bilimsel çalışma Dr. Yaşar Özercan'ın tezi olmuştur. Tez konusu çalışma 1979 yılında Samsun'da yapılan 14. Türk Tüberküloz Kongresi'nde bildiri olarak sunulmuş, ardından tez tamamlanarak kabul edilmiş ve basılmıştır² (Resim 3). Hacettepe Tıp Fakültesi ekibi çalışmalarını iki makale halinde yayınlamıştır³.

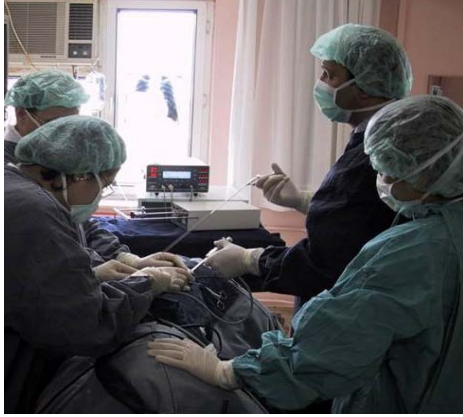

Resim 3. Dr. Yaşar Özercan'ın tez kapağı ve sunuş yazısı.

² Özercan Y. **Plevra Hastalıklarında Torakoskopinin Değeri**, Uzmanlık Tezi; Dicle Üniversitesi Tıp Fakültesi, Diyarbakır, 1979.

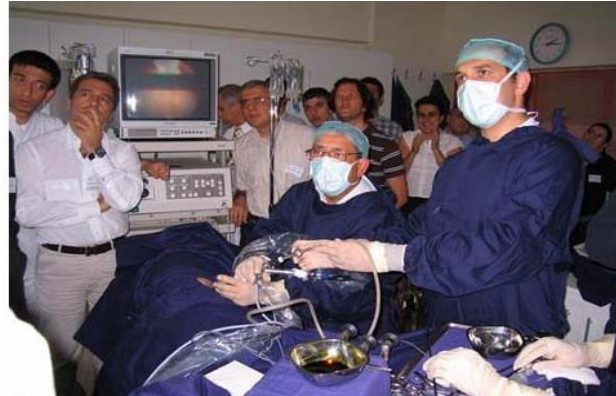³ Artvinli M, Sahin AA, Altınörs M, Baris YI, "Thoracoscopy in the Diagnosis of Environmental Natural Mineral Fiber-induced Pleural Diseases" PoumonCoeur 1981;37: 245-47;

MT, 1994 yılında Eskişehir Osmangazi Üniversitesi Tıp Fakültesi Göğüs Hastalıkları Anabilim Dalı'nda Dr. Necla Özdemir ve Dr. Muzaffer Metintaş öncülüğünde başlatılmıştır (Resim 4). İşlem 1998 yılından itibaren, 19 yıldır, rutin tanı yöntemi olarak kullanılmaktadır⁴.



Resim 4. İşlem sırasında.

Maalesef, 1985'den sonra yakın yıllara değin işlem sadece Eskişehir Osmangazi Üniversitesinde sürdürülmüş, ancak 2008 – 2012 yılları arasında Türk Toraks Derneği'nin Eskişehir'de düzenlediği 3 uygulamalı kurs ile tekrar yeni merkezler MT'yi uygulamaya başlamışlardır (Resim 5). Yedikule Göğüs Hastalıkları ve Göğüs Cerrahisi Eğitim ve Araştırma Hastanesi (İstanbul)'nda Dr. Erdoğan Çetinkaya, Dr. Akif Özgül, Dr. Levent Dalar, Dr. Levent Karasulu kursları takiben ilk uygulayan göğüs hastalıkları uzmanlarıdır. Yedikule'yi takiben kısa süre sonra Fırat Üniversitesi Tıp Fakültesi Göğüs Hastalıkları Anabilim Dalı (Elazığ)'nda Dr. Erdal İn MT yapmaya başlamıştır.



Resim 5. Türk Toraks Derneği'nin 2008 yılında Eskişehir'de düzenlediği kursun kapanış anısı; Dr. GianFrancoTassi, Dr. Francisco Rodriguez-Panadero, Dr. GunnarHillerdal, Dr. Toros Selçuk ve Dr. Muzaffer Metintaş kursiyerler ile; yeni şeyler öğrenmenin ve öğretmenin mutluluğu (sol). Dr. Hasan Batirel'in yardımcı olduğu Dr. Rodriguez – Panadero bilgi, beceri ve tecrübesini aktarıyor; Dr. Metin Özkan, Dr. Adil Zamani, Dr. Öner Dikensoy, Dr. Göksel Kiter dikkatle bu tecrübeyi değerlendiriyor (sağ).

⁴ Metintas M, Ak G, Yildirim H, Danacioglu S, Dundar E, Metintas S. "The Safety Of Medical Thoracoscopy In A Group At High Risk For Complications", *J Bronchology Interv Pulmonol* 2013; 20: 224-31.

Sevindirici bir gelişme ise semirigid torakoskopun da ülkemizde kullanılmaya başlanması olmuştur. Dr, Levent Karasulu ve Dr. Levent Dalar ülkemizde ilk kez bu işlemi başlatan ve yayın yapan doktorlardır⁷.

Sonuç

MT Avrupa'da göğüs hastalıkları uzmanları tarafından çok yaygın olarak kullanılmaktadır. Amerika Birleşik Devletleri'nde kullanımı hızla yaygınlaşmaktadır. Ancak ülkemizde kullanım yaygınlığı henüz olması gereken düzeyde değildir. Maalesef ülkemizde uygulanan sağlık sistemi nedeniyle ortaya çıkan alan kaybı endişesi bu son derece etkin, güvenli ve ucuz yöntemin yaygınlaşması önündeki en büyük engeli oluşturmaktadır. Nitekim, bundan 35 – 40 yıl önce uluslararası kongrelerde tamamlanan ve ortak kanaatin olduğu MT karşıt görüş oturumları hala ülkemizde dernek kongrelerinde yapılmaya çalışılmaktadır. Ancak seyir göstermektedir ki her şeye rağmen göğüs hastalıkları uzmanları bu kolay, ucuz, etkin ve güvenilir yöntemi kısa süre içinde kliniklerinde kullanmaya başlayacaklardır.

KAYNAKÇA

Karasulu AL, Dalar L, Altin S, Bakan ND, Sökücü SN, “Semirigid Thoracoscopy In The Diagnosis of Pleural Effusion: First Four Cases In Turkey”, **Tuberk Toraks**, 2011; 59: 188-93.

Metintas M, Ak G, Cadirci O, Yildirim H, Dundar E, Metintas S. “Outcome Of Patients Diagnosed With Fibrinous Pleuritis After Medical Thoracoscopy”, **Respir Med** 2012; 106:1177-83

Mohan A, Chandra S, Agarwal D, Naik S, Munavvar M. Utility of semirigid thoracoscopy in the diagnosis of pleural effusions: a systematic review. **J Bronchology Interv Pulmonol**. 2010; 17: 195-201.

Rahman NM, Ali NJ, Brown G, Chapman SJ, Davies RJ, Downer NJ, Gleeson FV, Howes TQ, Treasure T, Singh S, Phillips GD, “British Thoracic Society Pleural Disease Guideline Group. Local Anaesthetic Thoracoscopy”, **British Thoracic Society Pleural Disease Guideline**, 2010. *Thorax* 2010; 65 (Suppl 2): ii54-60.

Rodriguez-Panadero F, Janssen JP, Astoul P. Thoracoscopy: General Overview and Place in The Diagnosis And Management Of Pleural Effusion, **Eur Respir J**, 2006; 28: 409-22. **Respiration**. 2011; 82: 204-6.