EKSTREMİTELERDE KOMPARTMAN SENDROMU ÜZERİNE DERLEME

İhsan HIZ[1*], Yadigar AKBAŞ[1], Duygu ASLAN[1], Pelinsu ERTÜRK[1], Semih ÖZ[2], Hilmi ÖZDEN[1]

[1]Eskişehir Osmangazi Üniversitesi Tıp Fakültesi, Anatomi Anabilim Dalı, Eskişehir, Türkiye;

[2] Eskişehir Osmangazi Üniversitesi, Sağlık Hizmetleri Meslek Yüksekokulu, Eskişehir, Türkiye

ÖZET

Akut kompartıman sendromu ekstremite perfüzyonun bozulmasından dolayı ortaya çıkan ve müdahalesi acil olan vakadır. Genellikle birden fazla komorbiditesi olan hastalarda ortaya çıkan fakat bazı durumlarda(travma, crush sendromu, termal hasarlar, arteriyel emboli, tromboz,...) da ortaya çıkabilen ve ekstremite kaybına neden olabilecek kadar ciddi bir durumdur. Bu durum sadece ekstremite kaybından öte sistemik etkiler ile hasta mortalitesine neden olabilir. Hastada sistemik olarak asit-baz ve elektrolit dengesinin bozulması; multiple organ yetmezliğine götürebilir. Kompartıman sendromunda bulunan temel faktör, doku basıncının artarak perfüzyonun bozulmasıdır. Antikoagülasyon, trombolitik tedavi, farmakomekanik trombektomi, perkütan mekanik trombektomi ve operatif müdahale(fasyotomi) olmak üzere klinisyen için çeşitli tedavi yöntemleri mevcuttur.Fasyotominin etkinliği, bu baskının rahatlatılmasına ve doku perfüzyonunun yeniden kurulmasına dayanır.

ABSTRACT

Acute compartment syndrome is the most common cause of disruption of the perfusion of the extremities, and its intervention is urgent. It is usually seen in patients with more than one comorbidity but in some cases (trauma, crush syndrome, thermal damage, arterial embolism, thrombosis, ...) is a serious condition that can cause extremity loss. Beyond the loss of extremities this condition can lead to mortality by systemic effects. The systemic acid-base and electrolyte imbalance in the patient; may lead to multiple organ failure. The main factor in the compartment syndrome is the deterioration of the perfusion with increased tissue pressure. There are various treatment modalities for the clinician as anticoagulation, thrombolytic therapy, pharmacomechanical thrombectomy, percutaneous mechanical thrombectomy and operative intervention (fasciotomy). The effectiveness of fasciotomy is based on relieving this pressure and restoring tissue perfusion.

GİRİŞ

Kompartıman sendromu, sıkıca bağlı miyofasyal kompartımanlarda artan basınçların neden olduğu korkulu bir durumdur [1-3]. Kompartıman sendromu genellikle ön kol ve bacaklarda, özellikle alt bacakta görülür [4] . Hızlı tanı ve acil fasyotomi, geri dönüşü olmayan hasarı önlemek için zorunludur. Kompartıman sendromunun ayırt edici özelliği, tedavi edilmezse, artan basınç dolaşım yetmezliğine sebep olur. Doku hasarının bir sonucu olarak kapiller permeabilite arttıkça bu basınç artışı döngüsü devam eder [3]. Tedavi olmadan doku ölümü ortaya çıkar. Rabdomiyoliz, kas yıkımı ve kas içeriğinin dolaşıma sızması ile tanımlanmış bir hastalıktır [2, 5, 6]. Kompartıman basıncının artışına sebep olan ödemi indükleyen rabdomiyoliz ve kas yıkımına sebep olan Kompartıman sendromu arasında yakın bir ilişki vardır. Görüntüleme, kompartıman sendromunun değerlendirilmesinde ve hastalık sürecinin ödemden miyonekroza ilerlemesinin izlenmesinde önemli bir rol oynamaktadır. Manyetik rezonans görüntüleme (MRG), doku hasarı değerlendirilmesine ve tedavi planlamasının olanak sağlayan en iyi yöntemdir [5, 6].

ÜST EKSTREMİTE ANATOMİK KOMPARTIMANLARI

FASCİA

Fascia deri ve altındaki kaslar ile kemik arasında uzanan bir bağ dokusu çarşafıdır. Fascia superficialis deriinnin derin kısımlarında değişen kalınlıklardaki bir tabakadır, gevşek bağ dokusu ve yağ dokusundan oluşur. Yüzeyel sinirler ve damarlar bu tabakanın üstünden geçer. Fascia profunda yoğun bağ doku tabakasıdır, yüzeyel fascia'nın altında yer alır ve yağdan yoksundur. Ekstremiteler, gövde duvarı, baş ve boynun kaslarının ve damar sinir yapılarını kuşatan sarmalayıcı bir tabaka oluşturur. Ekstremitelerin derin fasyasının içe doğru girişleri , ekstremite kaslarını işlevsel gruplara ayıran septum intermusculare'leri oluşturur.

KOL KASLARI VE KOMPARTIMANLARI

Kolu saran fascia brachialis humerusun iç ve dış kenarlarına tutunur ve kolu iki kompartımana ayırır. Fascia profunda'nın kolu örten kısmıdır. Dirsekte olecranon ve epikondillere yapışıktır. Margo lateralis ve medialis'e tutunarak yukarı doğru uzanır. Bu bölmelerden dıştakine; Septum intermusculare brachii laterale, İçtekine; septum intermusculare brachii mediale denilir. Kolda kasları fleksor ve extensor olarak iki kompartımana ayırır. Septum intermusculare brachii mediale N. ulnaris ve a. collateralis ulnaris superior tarafından delinir. V. basilica kolun medialinde fascia brachii'nin fleksor

bölümünü deler. Ön (flexor) kompartımanda fleksor kaslar, arka (extensor) kompartımanda extensor kaslar bulunur.

Flexor kompartıman'da bulunan oluşumlar:

M. coracobrachialis

M. biceps brachii

M. brachialis

N. ulnaris

N. medianus

A. V. brachialis

Extensor kompartıman'da bulunan oluşumlar:

M. triceps brachii

N. radialis

A. profunda brachi

ÖN KOL KASLARI VE KOMPARTIMANLARI

Radius ve ulna arasındaki membrana interossea ön kolu anterior ve posterior iki kompartımana ayırır.

Ön kolun anterior yüzündeki kaslar:

Yüzeyel tabaka:

M. palmaris longus

M. pronotor teres

M. flexor carpi ulnaris

M. flexor carpi radialis

M. flexor digitorum superficialis

Derin tabaka:

M. flexor pollicis longus

M. pronotor quadratus

M. flexor digitorum profundus

Ayrıca a.radialis, a. ulnaris, n. medianus ve n. ulnaris bulunmaktadır.

Ön kolun posterior yüz yüzeyel kasları:

M. brachioradialis

M. extensor carpi radialis longus

M. extensor carpi radialis brevis

M. extensor digitorum

M.extensor digiti minimi

M. extensor carpi ulnaris

M. anconeus

Ön kolun posterior yüzündeki derin kaslar:

M. supinator

M. abductor pollicis longus

M. extensor pollicis longus

M. extensor pollicis brevis

M. extensor indicis

Extensor kasları innerve eden n. radialis'de bu kompartımanda bulunmaktadır.

EL KOMPARTIMANLARI

Elde dört kompartıman bulunmaktadır.

El kasları: Thenar kaslar ve hypothenar kaslar, baş parmağın ve beşinci parmağın intrinsik kaslarını kapsar. Orta grup kaslar ise mm. Lumbricales ve mm. İnterossei kaslardır.

Thenar kaslar:

M. abductor pollicis brevis

M.opponens pollicis

M. flexor pollicis brevis

M. adductor pollicis

Hypothenar kaslar:

M palmaris brevis

M abductor digiti minimi

M flexor digiti minimi brevis

M opponens digiti minimi

Orta grup kaslar:

Mm. lumbricales

Mm. İnterossei (Mm. interossei dorsales, mm. interossei palmares)

GLUTEAL BÖLGE KOMPARTIMANLARI

Üç gluteal kompartıman vardır:

1.M. gluteus maximus

2.M. gluteus medius ve m. gluteus minimus

3.M. tensor fasciae lata kaslarını ihtiva etmektedir.

N. ischiadicus seyri sırasında m. gluteus maximus tarafından kompesyona uğrayabilir.

UYLUK KOMPARTIMANLARI

Anterior kompartıman:

M. quadriceps femoris(m. rectus femoris, m. vastus lateralis, m. vastus medialis, m. vastus intermedius), m. sartorius, n, a. femoralis.

Medial kompartıman:

M. abductor longus, m. abductor brevis, m. abductor magnus, m. pectineus ve m. gracilis.

Posterior kompartıman:

M. biceps femoris, m. semitendinosus, m. semimembranosus ve n. ischiadicus.

BACAK KOMPARTIMANLARI

Bacağın anterior fasyal kompartımanın'da bulunan oluşumlar:

Fibula ve tibia arasında membrana interossea bulunur. Bu kompartımanın extensor kasları:

M. tibialis anterior

M. peroneus tertius

M. extensor hallucis longus

M. extensor digitorum longus'dur. Ayrıca n. peroneus profundus ve a. v. tibialis anterior buradan geçmektedir.

Bacağın lateral fasyal kompartımanın'da bulunan oluşumlar:

N. peroneus superficialis ile m. peroneus (fibularis) longus ve m. peroneus (fibularis) brevis ile n. peroneus superficialis ve a. fibularis'in dalları bulunmaktadır.

Bacağın arka fasyal kompartımanında bulunan oluşumlar:

N. tibialis, a. fibularis, v. fibularis, a. tibialis posterior, v. tibialis posterior

Yüzeyel fleksor kaslar

M. triceps surea (m. gastrocnemius ve m. soleus)

M. plantaris

Derin flexor kaslar

M. popliteus

M. tibialis posterior

M. flexor hallucis longus

M. flexor digitorum longus

AYAK TABANI KOMPARTIMANLARI

Birinci tabaka kaslar

M. abductor hallucis

M. flexor dıgıtorum brevis

M. abductor digiti minimi

İkinci tabaka kaslar

M. quadratus plantae

M m. lumbricales

M. flexor digitorum longus'un tendonu

M. flexor hallucis longus'un tendonu

Üçüncü tabaka kaslar

M. flexor hallucis brevis

M. adductor hallucis

M. flexor digiti minimi brevis

Dördüncü tabaka kaslar

Mm. interossei

Mm. interossei dorsales

Mm. interossei plantares

M.peroneus longus'un tendonu

M.tibialis posterior'un tendonu

AYAK SIRTINDAKİ KASLAR

M. extensor hallucis brevis

M. extensor digitorum brevis [40, 41, 42, 43].

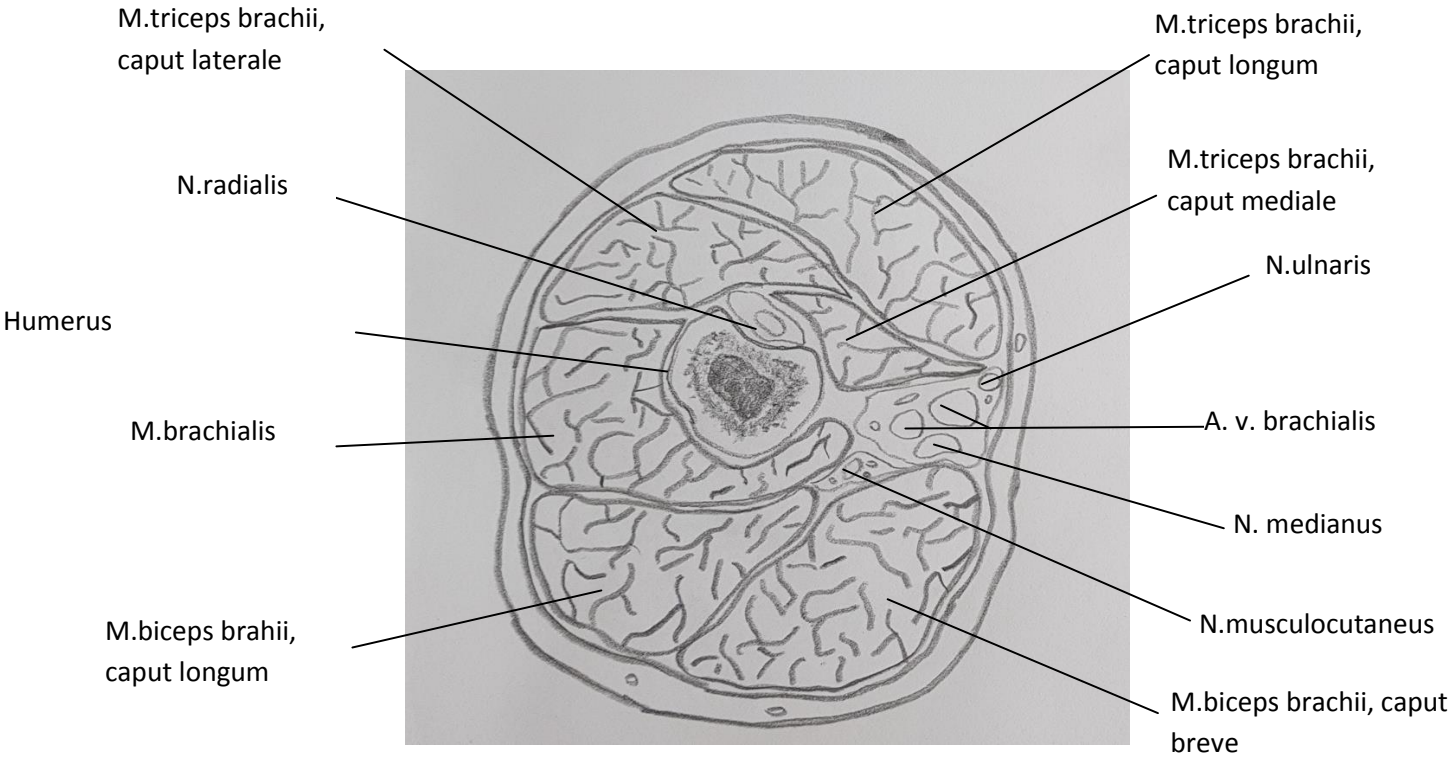

Şekil 1: Sağ ekstremite, Kol kesiti (üstten görünüş)

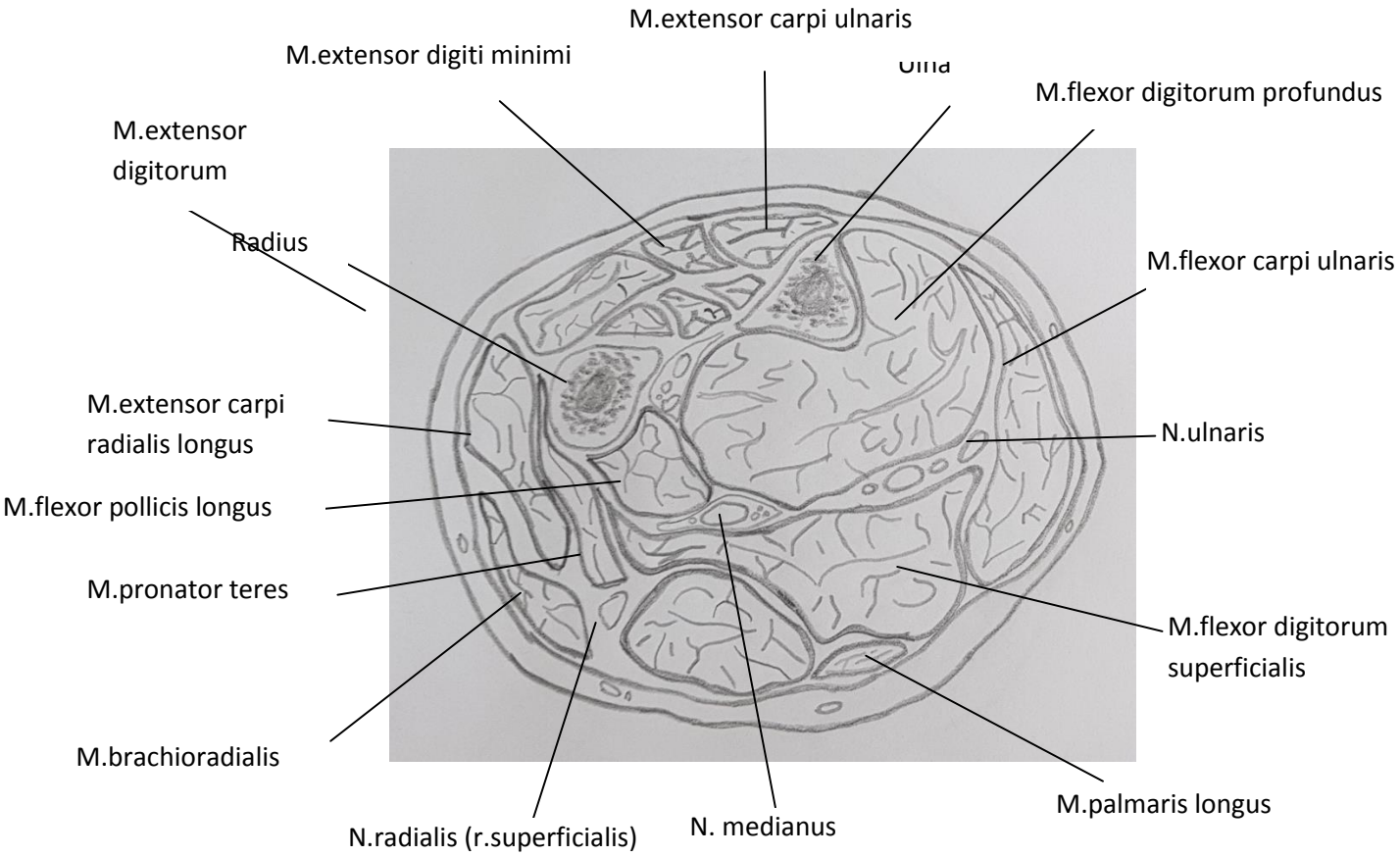

Şekil 2: Sağ ekstremite, ön kol kesiti (üstten görünüş)

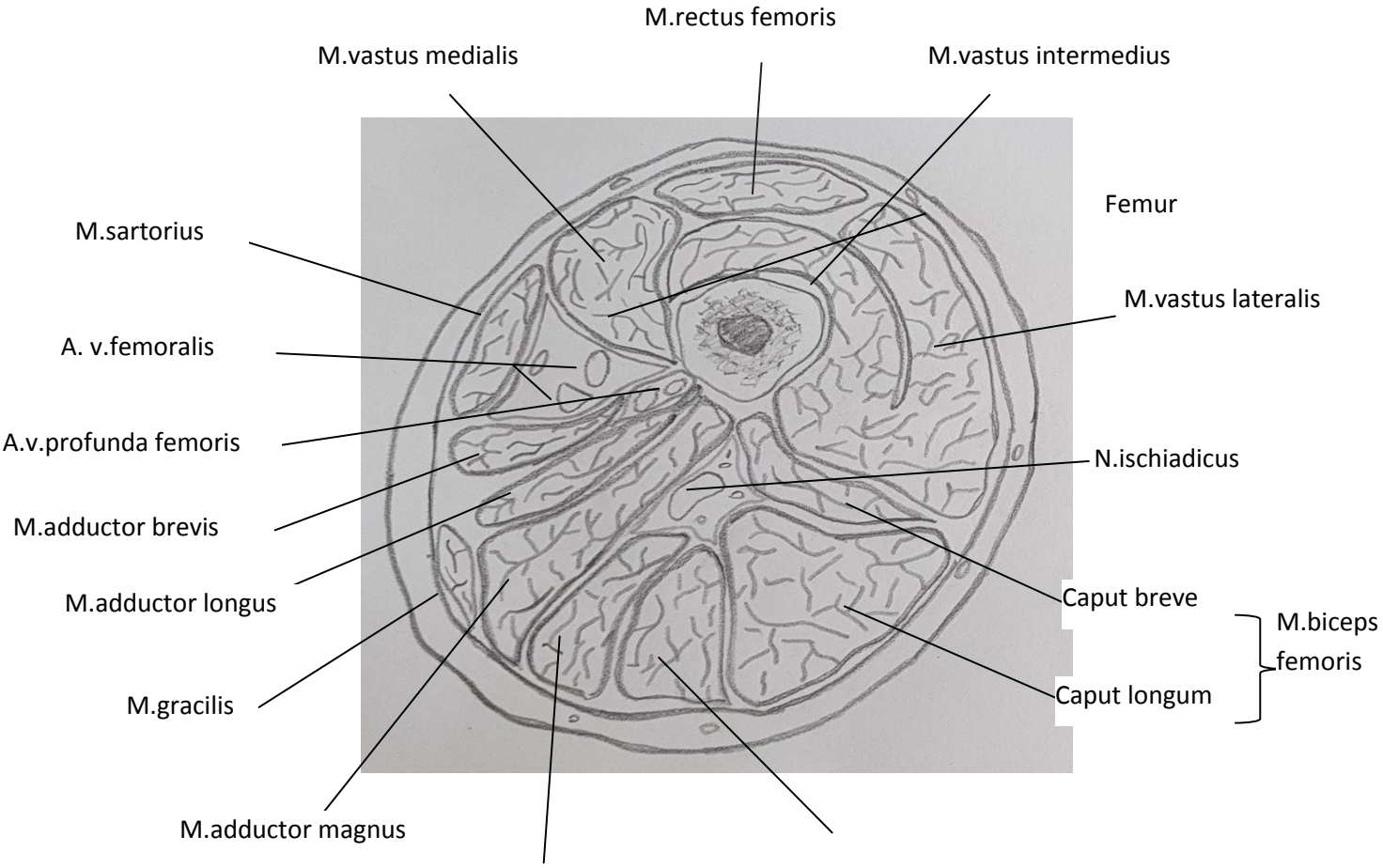
M.rectus femoris
M.vastus medialis
M.vastus intermedius
Femur
M.sartorius
M.vastus lateralis
A. v.femoralis
A.v.profunda femoris
N.ischiadicus
M.adductor brevis
M.adductor longus
Caput breve
M.biceps femoris
Caput longum
M.gracilis
M.adductor magnus

M.semitendinosus

M.semimembranosus

Şekil 3: Sağ ekstremite, uyluk kesiti (üstten görünüş)

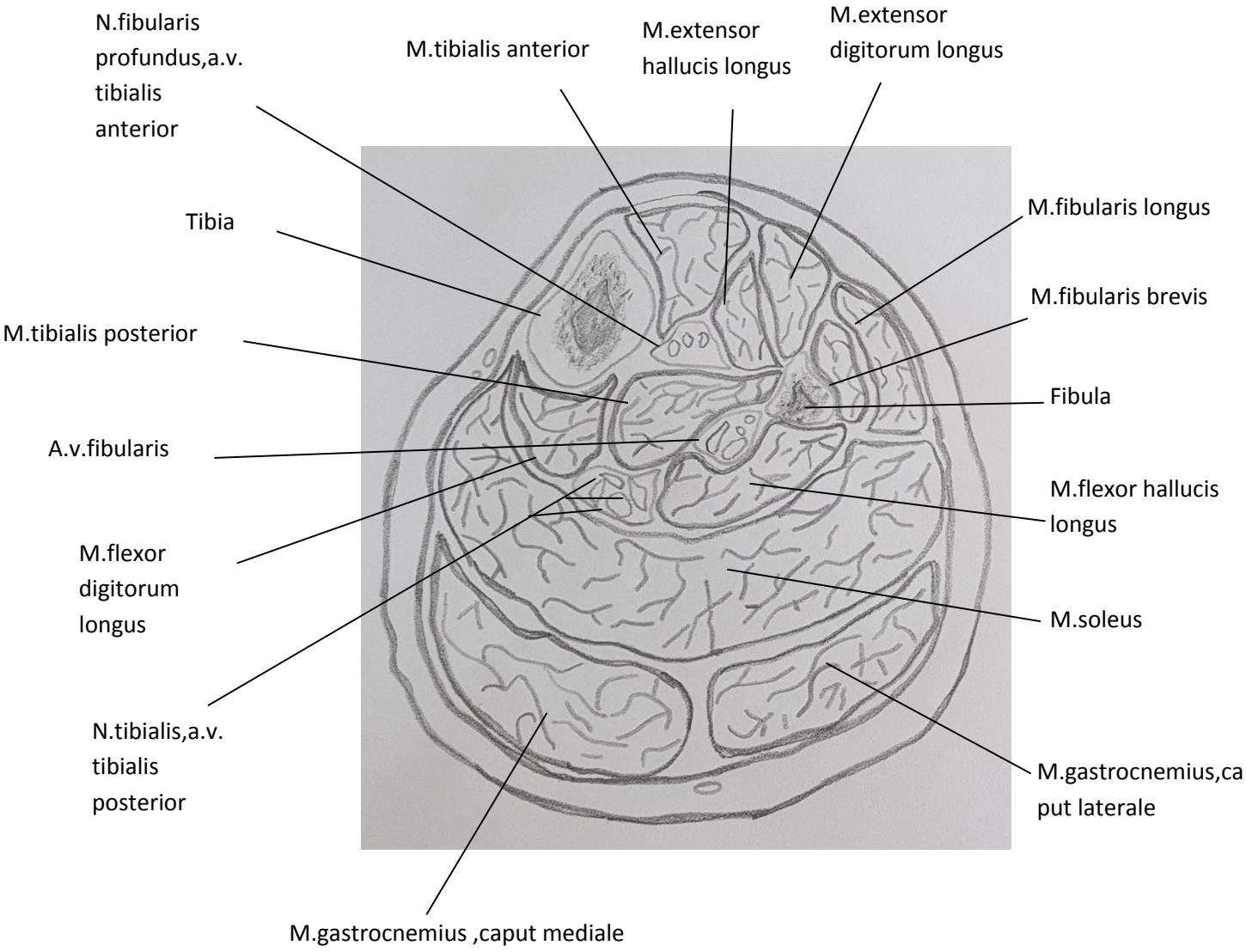

Şekil 4: Sağ ekstremite, bacak kesiti (üstten görünüş)

Çizimler *Anne M. Gilroy, Anatomi Temel Ders Kitabı, Palme yayıncılık, Ankara, 2015* kitabı örnek alınarak İhsan HIZ tarafından yapılmıştır.

ETYOLOJİ VE SINIFLANDIRMA

Kompartıman sendromu, kapalı fasyal kompartıman içerisindeki basıncın artması ile oluşan patolojik bir durumdur. Basınç, kritik bir seviyeyi geçtiğinde doku perfüzyonu bozulmaya başlar. Lokal arteriyo-venöz gradiyentin düşmesiyle kas ve sinirlerin oksijenasyonu azalmakta , kaslarda nekroz gelişmektedir. Kapiller kan akımı basıncı 35-40 mm/Hg düzeyine düşerse kan akımı durur ve iskemik olaylar zincirini başlatır. Sıvı retansiyonu , ödem olur ve buna bağlı olarak basınç daha da artar. Bu kısır döngü fasyotomi ile kırılmazsa myonöropati gelişir. Sonrasında ölen kas dokusunun yerini fibröz doku almakta ve kasın fonksiyonu bozulmaktadır [7, 8].

Akut ve kronik olmak üzere iki tip kompartıman sendromu gelişir. Akut kompartıman sendromu basıncın hızla arttığı durumlarda sıklıkla travmaya bağlı gelişir Üst ekstremitede kompartıman sendromuna yol açan bir çok neden vardır. Bu nedenler arasında, kemik kırıkları, kas ve yumuşak dokuda oluşan ezilme yaralanmaları, parçalı kırıklar, uzun süreli kompresyon, kasların avulsiyonu, yanık, böcek ısırıkları, aşırı egzersiz, enfeksiyon, kanama, intravenöz (iv) ilaç uygulamaları sayılabilir.

Ekstremitelerde ezilme tipi yaralanmalara neden olan iş kazaları , trafik kazaları, günlük hayatta karşılaştığımız etiyolojik faktörlerdendir. Deprem gibi doğal afetlerde de ezilme tipi yaralanmalarla karşılaşılır.

Ezilme tipi yaralanmalarda ekstremitede iki nedenle hasar oluşmaktadır. Birincisi, travmanın ekstremitenin tüm dokuları üzerine olan direkt etkisi, ikincisi ise yine travma sonucu oluşan, derin dokulardaki ödeme sekonder kompartıman sendromu ve bunun sonucunda oluşan kas ve sinir dokusu hasarı ve distalde dolaşım bozukluğudur [8, 9].

Kompartıman sendromu hem arteriyal hem de venöz hasar içerir. Ayrıca travmatik arteriyel hasarın damar travması ile birlikte olması halinde fasyotomi gerektirme olasılığı yüksektir. Popliteal damarlara eşlik eden kırık olduğunda büyük olasılıkla kompartıman sendromu gelişir.

Parçalanmış kırıklar kompartıman sendromuna daha yatkındır. Kompartıman sendromunda en sık rastlanan kırıklar tibial şaft ve distal radius ve ulnadır. Femur kırıkları kompartıman sendromu ile daha az ilişkilidir. Femurun fasyal kısımları büyüktür ve kaslar ile bağlantısı daha iyidir [10].

Sinek, böcek, arı sokması ve yılan ısırığına bağlı gelişen kompartıman sendromu; toksinin direk etkisi ya da hipersensitivite reaksiyonuna bağlı olarak gelişebilir. Bu ısırıklardan sonra basit lokal reaksiyonlar, geniş lokal reaksiyonlar ve sistemik allerjik yanıt ve anafilaksi görülebilir. Yılan zehrine karşı oluşan lokal reaksiyonlar (şişlik, parestezi, hipoestezi ve ağrı) gerçek kompartıman hastalığı tablosu bulguları ile karışabileceğinden, şüphede kalınan olgularda kompartıman basıncı ölçümü ile tanı kesinleştirilebilir [11, 12]

Kompartıman sendromunun iyatrojenik nedenleri arasında, antikoagüle ilaç kullanan hastalarda intravenöz veya intra-arteriyel enjeksiyon ve venöz veya arterial ponksiyon yer alır. İntravenöz ilaç uygulaması hem önkol hem de el kompartıman sendromlarına yol açmıştır.

Pnömatik antişok giysiler ve abdominal pelvik kanama için kullanılan askeri antişok pantolon (MAST) de kompartıman sendromuna yol açabilir [13, 14].

Eroin, morfin, liserjik asit dietilamid ve bir arter içine yapılan metha gibi to ksik maddeler enjekte eden madde bağımlılarında kompartıman sendromu gözlemlenmiştir. Bağımlılar ayrıca, sendroma yol açan akut travmatik olmayan rabdomiyolizden de muzdarip olabilirler [15, 16]

Kronik kompartıman sendromu (KKS) ise atletlerin tekrarlayıcı zorlanma ve egzersiz aktiviteleri sırasında ortaya çıkabilen bir durumdur. Rekabete dayalı sporlarla uğraşanlarda, örneğin uzun mesafe koşucuları, basketbolcular, kayakçılar ve futbolcularda görülebilir. KKS en sık olarak bacaklarda görülür fakat ekstremitelerdeki hemen her kompartımanda oluşabilir; motorkros yarışçılarında ve başka atletlerde ön kolu etkileyen vakalar bildirilmiştir. KKS egzersizle artan, istirahatle azalan ağrı ile karakterizedir. Bazı olgularda ağrıya güçsüzlük ve parestezi eşlik edebilir. Şikayetler genellikle belirli bir mesafede, egzersiz süresi ya da yoğunluğunda (örneğin koşmaya başladıktan 15 dakika sonra) başlar. Şikayetler istirahatte yatışma eğilimindedir, günlük sıradan aktiviteler normal gerçekleştirilir [15].

PATOFİZYOLOJİ

Kaslar kompliyansı az olan fasyaların oluşturduğu kompartımanlarda bulunur. Kompartımanların içindeki basınç düşük olup 0-20 mmhg arasındadır. Kompartıman basınç artış nedenleri interstisyel sıvı artışı ve hücre içi sıvı artmasıdır. Kompartıman içi basıncın asıl göstergesi olan interstisyel sıvı basıncı 30 mmhg aşınca damarlar üzerinde bası oluşur ve diastolik basınca ulaştığında doku kanlanması bozulur; dokularda iskemi, hasar, nekroz oluşur [17, 18]. Bunu takiben patofizyolojik bir döngü oluşur. Bu döngüde sırasıyla;

1. Lökosit ve trombosit adezyonu ve aktivasyonu,

2. Hücre içine kalsiyum (Ca++) girişi,

3. Hücre zarında ve iyon pompalarında bozulma,

4. Sıvı transüdasyonu oluşur.

Normalde 4-7 mm/Hg olan ven basıncı hızla artar. Bu basınç kapiller basınca ulaşınca dolaşım durur ve doku infarktı başlar. Kompartıman sendromu oluştuktan sonra 6-8 saat içinde reperfüzyon olmazsa, dokularda geri dönüşümsüz hasar oluşmaktadır.

Matsen, kompartıman basıncını şu şekilde formüle dökmüştür:

$$\text{Lokal kan akımı} = \frac{\text{Lokal arteriyel basınç} - \text{Lokal venöz basınç}}{\text{Lokal vasküler rezistans}}$$

Kompartıman sendromunun sebepleri 2 alt başlık altında incelenebilir:

1. Kompartıman boyutlarında azalma. Çok dar alçı ve bandajların ekstremiteleri sıkması, ısı hasarları vb. kompartıman hacmini azaltabilir.

2. Kompartıman boyutlarında artma. Bu içerik artışına da:

A. Kaslarda primer sıvı birikmesi neden olabilir. Dıştan basılar (örneğin, enkaz altında kalmak) veya aynı pozisyonda uzun süre kalmak, arteriyel emboli ve tromboz ya da turnike yapılması da ödeme yol açabilir.

B. Kas içine olan kanamalar da kompartıman boyutunu artırır. Örneğin; arter hasarları, kırıklar, vb. kompartıman sendromu etiyolojisinde rol alır [19]. Kompartıman sendromu gelişmesinde, kompartıman içi basıncın artması kasta ve buradaki sinirlerde iskemik duruma neden olur; ancak basınç, çok nadir bir ana arteri tıkayacak kadar yükselir. Bundan dolayı,

distal nabızların hissedilmesi kompartıman içi basıncın normal olduğunu göstermez. Her ne kadar intramusküler hemoraji kompartıman içi basıncı hızla artırsa da, bu sendrom sıklıkla belirli bir zaman peryodu içerisinde ortaya çıkar. Klinikte, kompartıman sendromu en sık bacakta tibial kompartımanlarda (özellikle de anterior tibial kompartımanda) görülür; ancak omuzda, kolda, önkolda, elde, uylukta ve kalçalarda da ortaya çıkabilir [20].

SEMPTOM VE BULGULAR

Kompartıman sendromunun belirtileri ağrı (genellikle klinikle uyumsuz bir vasıfta) ve parestezidir. Klinik belirtiler gergin, şişmiş bölümler, kasın pasif gerilmesi ile oluşan ağrı ve duyu kaybıdır. Nabızsızlık yaygın değildir ya da sadece geç safhada belirtilmiştir; vasküler bir yaralanmayı işaret eder[21]. İki nokta diskriminasyon kaybı, yükselmiş intrakompartıman basıncını ayırt etmede tek başına hassas bir işarettir [22]. Duyusal değişikliklerin dağılımı, hangi bölümlerin etkilendiğini ayırt etmede yardımcı olabilir, ancak bu işaretlerin tamamı sadece bilinci açık hastada fark edilebilir. Geleneksel semptomlar ve bulgular ağrı, parestezi, solukluk, nabızsızlık ve paralizi genellikle vasküler yaralanma sonrası ortaya çıkar. Arteriyel ponksiyon hasarı olan hastalarda ekimoz ve şişme de oluşabilir[23, 24].

KOMPARTIMAN İÇİ BASINÇ ÖLÇÜMÜ

Bilinci kapalı ve bilinç düzeyi bozulmakta olan hastalarda kompartıman içi basınç ölçümü yapılmalıdır. Küçük çocuklarda ve aynı zamanda bölgesel sinir blokları olan hastalarda klinik semptom ve bulguların eşit olduğu durumlarda da yararlıdır. Kompartıman sendromu tanısından şüphenilmiyor ise, klinik olarak kompartıman içi basınç ölçümü gerekli değildir [25]. Klinik belirtilerin ilerlemesi ve şiddeti ile kompartıman içi basınç ölçümü değerlerini doğrudan karşılaştıran bir çalışma bulunmamaktadır. Buna karşın, hastanın sürekli monitarizasyonu fasyotomi ihtiyacını erken dönemde saptayabilir ve böylelikle olası sekellerin önüne geçilebilir [26, 27]. İlerleyici kompartıman sendromunu tespit edebilmek için kompartıman içi basıncın klinik değerlendirmesi, tercihen aynı klinisyen tarafından sık aralıklar ile (30 dk. ile 2 saat) tekrarlanmalıdır.

Kompartıman içi basınç ölçümü için klinik olarak birçok yöntem kullanılmış ve yaygın olarak kullanılanlar aşağıda tarif edilmiştir.

Wick Kateter

Basit İğne Manometresi

İnfüzyon Tekniği

Slit Kateter

Santral Venöz Basınç Manometresi

Fiber optik Dönüştürücü

KOMPARTIMAN SENDROMU TANISI İÇİN KRİTİK BASINÇ DEĞERİ

Dinlenme halinde kas içi basınç 0-8 mm Hg'dır. Ağrı ve parestezi ilk olarak 20mm Hg ile 30 mm Hg basınç aralıklarında görülmeye başlanır.

Mubarek ve arkadaşları, 30 mm Hg'lik kritik kompartıman içi basıncın geri dönüşü olmayan değişikliklerin meydana gelmesinden önce sadece 6-8 saatlik bir süre için mevcut olabileceğini belirleyerek; fasyotomi yapmak için temel olarak 30 mm Hg'den yüksek kompartıman içi basınç değerlerini kullandılar [28]. Whitesides ve arkadaşları, diyastolik basınç ve kompartıman içi basınç değerleri arasındaki farkı kullanarak, fasyotomi gerçekleştirmek için eşik olarak 10-30 mm Hg basınç farkını önerdiler.

McQuenn ve Court-Brown, tibia kırığı olan 116 hastada 30 mm Hg'lık diferansiyel basınç farkını değerlendirdi. Sadece 3 hastada fasyotomi ihtiyacı tespit edilmiş, diğerlerinde sekel oluşmadığı gösterilmiştir. Bununla birlikte, 30 mm Hg'lik basınç eşik olarak kullanıldığında, % 29-43'lük bir fasyotomi gerekli olurken, 40 mm Hg'lik basınç değeri eşik alındığında fasyotomi gerekliliği %23'e düşmüştür. Matsen ve arkadaşları, hastaların artan kompartıman içi basıncına karşı nöromusküler defisit değişikliklerine farklı tolerans gösterdikleri ve fasyotomi yapmak için 45 mm Hg'lik basınç değerini kullandıklarını göstermişlerdir [29]. Allen ve arkadaşları, hastaları 40 mm Hg'lik basınç değerinde hastaları gözlemlemişler, 50 mm Hg'lik kompartıman içi basınç değerinde geri dönüşümü olmayan sekeller oluşmadan acil dekompresyon yapmışlardır [26]. Fasyotomi yapmak için ideal basınç eşiği hala bilinmemektedir. Kan basıncının kompartıman sendromunun gelişimi üzerindeki etkisi nedeniyle, gereksiz fasyotomi önlemek için Whitesides tarafından savunulduğu gibi bir diferansiyel basınç kullanmak daha uygun olabilir.

TEDAVİ

Ekstremite kompartıman sendromunda birincil tedavi fasyotomi ile dekompresyondur. Ezilme sendromunun bir parçası olarak böbrek yetmezliği gibi diğer komplikasyonlar diyaliz veya plazma değişimi gerektirebilir [15, 30, 31]. Ekstremitelerin eleve edilmesi bazen kompartıman içi basıncı azaltma girişimi için geçici bir önlem olarak kullanılır, ancak bunun pek fazla etkisi yoktur. Hatta perfüzyon basınçlarını olumsuz yönde etkileyebilerek hem üst hem de alt ekstremite kompartıman sendromlarındaki basıncı arttırabilir. Komplikasyonları en aza indirmek için tedaviye mümkün olan en kısa sürede başlanmalıdır [32, 33].

Fasyotomi:

Yeterli tedavi için, tüm bölmelerin dekompresyonunu göz önünde bulundurmalısınız. Ön kolda iki bölme, volar ve dorsal bölümler vardır. Uylukta anterior, posterior ve medial olmak üzere üç kompartıman bulunmaktadır. Bacakta dört kompartıman tanımlanmıştır. Anterior, lateral (veya peroneal), derin ve yüzeyel posterior kompartımanlardır.

Yaygın fasyotomi tipleri, bacak için fibular eksizyon olsun ya da olmasın tek ya da çift kesikli fasyotomidir. Ön kolda volar fasyotomi genellikle tercih edilen yöntemdir, ancak bazı yazarlar tarafından eşzamanlı dorsal fasyotomi de yapılmaktadır [22, 29, 34, 35]. Elin kompartıman sendromları için, karpal tünel her zaman diğer etkilenen fasyal kompartımanlara ek olarak dekomprese edilir. Cooper, bacağın dört kompartımanın tek bir lateral insizyon dekompresyonu tarif etti. Altı hastalık serisinde bu yöntemi başarıyla kullanmıştır [36].

Mubarek ve Owen, çift kesi fasyotomisinin kompartıman içi basıncı normal aralıklara azalttığını tespit etmiştir [37]. Çift kesi tekniğinin avantajı kemiğin çıkarılmasına gerek duyulmamaktadır. Daha hızlı ve nörovaskuler yapılara hasar verme ihtimali daha düşüktür.

Hiperbarik Oksijen Terapisi

Hiperbarik oksijen tedavisi, köpeklerde denenmiştir. Tedavi ile ödem ve kas nekrozunda azalma saptanmıştır [38]. Hiperbarik oksijen tedavisinin kan damarlarında vazokonstruksiyon ve oksijenizasyonu artırdığı bulunmuştur. Kılcal kan basıncı düşmüştür [38]. Bu tedavi yalnızca fasyotomiye yardımcı olarak ya da cerrahi müdahalenin mümkün olmadığı durumlarda kullanılabilir.

İlaç Tedavisi

Mannitol, revaskularizasyon sonrası oluşabilecek ekstremite kompartıman sendromunu önleyebilecek hiperosmolar diüretiktir. Manitolun, bir hayvan modelinde post iskemik ödem ve kas nekrozunu azalttığı gösterilmiştir. Ancak fasyotomi ile elde edilen tedavi başarısı daha yüksektir. Tromboksan A2'nin reperfüzyondan sonra ödem gelişmesinde önemli bir etkisi olduğu düşünülmektedir. Bir çalışmada, bir hayvan modelinde tromboksan A2 inhibitörü kullanıldı. Tedavi edilen hayvanlarda kompartıman içi basınç , kontrollere kıyasla belirgin şekilde azalmıştır [39] . Şu anda fasyotomi için bu yardımcı tedaviler hakkında az sayıda çalışma mevcuttur ve her ne kadar yararlı olmaları söz konusu olsa da, kullanılmalarının yaygınlaşması için insanlarda daha fazla çalışmaya ihtiyaç duyulacaktır.

KAYNAKLAR

1. *May, D.A., et al., Abnormal signal intensity in skeletal muscle at MR imaging: patterns, pearls, and pitfalls. 2000. 20(suppl_1): p. S295-S315.*
2. *Oak, N.R. and R.A.J.O.C. Abrams, Compartment syndrome of the hand. 2016. 47(3): p. 609-616.*
3. *Vanholder, R., et al., Rhabdomyolysis. 2000. 11(8): p. 1553-1561.*
4. *Reichman, E.F.J.C.r.i.e.m., Compartment syndrome of the hand: a little thought about diagnosis. 2016. 2016.*
5. *Cheng, Y.-C., et al., Magnetic resonance imaging of rhabdomyolysis: muscle necrosis versus ischemia. 2013. 38(4): p. 143-148.*
6. *Keltz, E., et al., Rhabdomyolysis. The role of diagnostic and prognostic factors. 2013. 3(4): p. 303.*
7. *Johansen, K. and J.J.V.S.t.e.P.W.S.C. Watson, Compartment syndrome: pathophysiology, recognition and management. 2000: p. 902-7.*
8. *Rowland, S.J.O.h.s., Fasciotomy: the treatment of compartment syndrome. 1993: p. 661-694.*
9. *Neale, H.J.P.s., Electrical injuries of the hand and upper extremity. 1990: p. 5418-30.*
10. *Fakhouri, A.J.J.J.o.o.t., Acute foot compartment syndromes. 1992. 6(2): p. 223-228.*
11. *McKnight, A.J., et al., Pediatric compartment syndrome following an insect bite: a case report. 2011. 6(3): p. 337-339.*
12. *Sawyer, J.R., et al., Acute compartment syndrome of the hand after a wasp sting: a case report. 2010. 19(1): p. 82-85.*
13. *Aprahamian, C., et al., MAST-associated compartment syndrome (MACS): a review. 1989. 29(5): p. 549-555.*
14. *Chisholm, C.D. and D.E.J.A.o.e.m. Clark, Effect of the pneumatic antishock garment on intramuscular pressure. 1984. 13(8): p. 581-583.*
15. *Franc-Law, J.M., et al., Poisoning-induced acute atraumatic compartment syndrome. 2000. 18(5): p. 616-621.*
16. *Kaufer, H., et al., Orthopaedic implications of the drug subculture. 1974. 14(10): p. 853-867.*
17. *Whitesides, T.E., et al., A simple method for tissue pressure determination. 1975. 110(11): p. 1311-1313.*

18. *Whitesides, T.E., et al., Tissue pressure measurements as a determinant for the need of fasciotomy. 1975(113): p. 43-51.*
19. *Blanchard, S., G.D. Griffin, and E.L.J.T.A.j.o.e.m. Simon, Atraumatic painless compartment syndrome. 2013. 31(12): p. 1723. e3-1723. e4.*
20. *Mubarak, S.J. and A.R.J.J.o.P.O. Hargens, Acute compartment syndromes. 1983. 3(5): p. 636-638.*
21. *Rorabeck, C.H.J.T.J.o.b. and j.s.B. volume, The treatment of compartment syndromes of the leg. 1984. 66(1): p. 93-97.*
22. *Gelberman, R.H., et al., Compartment syndromes of the forearm: diagnosis and treatment. 1981(161): p. 252-261.*
23. *Luce, E.A., et al., Compression neuropathy following brachial arterial puncture in anticoagulated patients. 1976. 16(9): p. 717-721.*
24. *Neviaser, R., et al., Complications of arterial puncture in anticoagulated patients. 1976. 58(2): p. 218-220.*
25. *Lagerstrom, C.F., et al., Early fasciotomy for acute clinically evident posttraumatic compartment syndrome. 1989. 158(1): p. 36-39.*
26. *Allen, M., et al., Intracompartmental pressure monitoring of leg injuries. An aid to management. 1985. 67(1): p. 53-57.*
27. *McQueen, M., et al., Acute compartment syndrome in tibial diaphyseal fractures. 1996. 78(1): p. 95-98.*
28. *Hargens, A., et al., Peripheral nerve-conduction block by high muscle-compartment pressure. 1979. 61(2): p. 192-200.*
29. *Matsen, F.r., R.A. Winquist, and R.J.J.B.J.S.A. Krugmire, Diagnosis and management of compartmental syndromes. 1980. 62(2): p. 286-291.*
30. *MLIBARAK, S.J., L.P. GARETTO, and W.H. AKESON, Acute Compartment Syndromes: Diagnosis and Trea {ment with the Aid of the Wick Catheter. 1978.*
31. *Paaske, W.P., et al., Plasma exchange after revascularization compartment syndrome with acute toxic nephropathy caused by rhabdomyolysis. 1988. 7(6): p. 757-758.*
32. *Chidgey, L.K., R.M. Szabo, and B.J.J.o.O.R. Kolack, Effects of elevation on nerve function in an acute upper extremity nerve compression model. 1989. 7(6): p. 783-791.*
33. *Styf, J., P.J.J.o.T. Wiger, and A.C. Surgery, Abnormally increased intramuscular pressure in human legs: comparison of two experimental models. 1998. 45(1): p. 133-139.*
34. *McQueen, M., C.J.T.J.o.b. Court-Brown, and j.s.B. volume, Compartment monitoring in tibial fractures: the pressure threshold for decompression. 1996. 78(1): p. 99-104.*
35. *Ouellette, E.A. and R.J.J. Kelly, Compartment syndromes of the hand. 1996. 78(10): p. 1515-1522.*
36. *Cooper, G.G.J.E.j.o.v.s., A method of single-incision, four compartment fasciotomy of the leg. 1992. 6(6): p. 659-661.*
37. *Mubarak, S.J. and C.A.J.J. Owen, Double-incision fasciotomy of the leg for decompression in compartment syndromes. 1977. 59(2): p. 184-187.*
38. *Strauss, M.B., et al., Reduction of skeletal muscle necrosis using intermittent hyperbaric oxygen in a model compartment syndrome. 1983. 65(5): p. 656-662.*
39. *Dabby, D., et al., Thromboxane A2 in postischemic acute compartmental syndrome. 1998. 133(9): p. 953-956.*
40. *Kaplan Arıncı, Alaittin ELHAN, Anatomi; Güven yayınevi, Ankara, 2016*
41. *Anne M. Gilroy, Anatomi Temel Ders Kitabı, Palme yayıncılık, Ankara, 2015*
42. *Keith L. Moore, Arthur F. Dalley, Kliniğe Yönelik Anatomi, Nobel Tıp Kitabevi, 2007*
43. *Hasan Ozan, Ozan Anatomi, Klinisyen Tıp Kitabevleri, Ankara, 2014*