ABDOMİNAL KOMPARTMAN SENDROMU ÜZERİNE DERLEME

Bengi YEĞİN[1], Abdullah ORTADEVECİ[1], Hilal GÖREN[2], Meltem ALPAY[3], Mahmut GÜNER[1], Hilmi ÖZDEN[1]

[1]*ESOGU Tıp Fakültesi Anatomi AbD*
[2]*Düzce Üniversitesi Tıp Fakültesi Anatomi AbD*
[3]*Namık Kemal Üniversitesi Tıp Fakültesi Anatomi AbD*

Özet

Kompartman sendromu, kapalı anatomik boşluklarda basınç artışı olarak tanımlanabilen fizyopatolojik bir terimdir. İnsan vücudunda kompartman olarak adlandırılan pek çok bölüm vardır. Başlangıçta kompartman sendromu yalnızca ekstremitelerde tanımlanmıştı. Daha sonra abdomen içi basıncın 20 mmHg'nin üzerine çıktığı durumların "abdominal kompartman sendromu" olarak adlandırılmasıyla bu kavramın kapsamı genişlemiştir. Abdominal basıncın ani şekilde yükselmesi ve bu durumun 6 saat veya daha fazlası sürmesiyle abdominal kompartman sendromu gelişir. Dolaşım, solunum, merkezi sinir sistemi ve gastrointestinal sistem gibi pek çok sistem ve organın fonksiyonunu olumsuz etkileyen bu durum çoklu organ yetmezliğine yol açabilir. Bu yüzden hızlı bir şekilde müdahale edilmeyen hastalarda ölümcül sonuçlar ortaya çıkması kaçınılmazdır. Biz bu derlememizde abdomen anatomisi, abdominal kompartman sendromi etiyolojisi, patofizyolojisi ve tanı-tedavi metotlarını birlikte açıkladık.

Abstract

Compartment syndrome is a physiopathological term that can be defined as an increase in pressure in closed anatomical spaces. There are many regions in the human body called compartment. Compartment syndrome was initially defined only in the extremities. Then, intraabdominal pressures above 20 mmHg were named as 'abdominal compartment syndrome'. Sudden elevation of abdominal pressure and lasting 6 hours or more of this condition develops abdominal compartment syndrome. This condition, which affects the function of many systems and organs such as circulatory, respiratory, central nervous system and gastrointestinal system, can lead to multiple organ failure. Therefore, fatal outcomes are inevitable in patients who do not intervene quickly. In this review, we explained the abdominal anatomy, etiology, pathophysiology of abdominal compartment syndrome and presented diagnostic and treatment methods together.

1. ABDOMEN ANATOMİSİ

Karın Ön Duvarı Topografisi

Karın duvarı, osteocartilaginoz thorax'tan pelvise uzanan, büyük kısmı muskuler olan bir yapıdır. Karın organlarının gelişimi ve hastalık hallerinde bu organların lokalizasyonlarını belirlemede kolaylık sağlaması nedeni ile genellikle vertikal ve horizontal çizgilerden faydalanılır. Klinikte hastanın abdominal muayenesi esnasında karın ön duvarının inspeksiyon ve palpasyonu, ameliyatlarda ise karın ön duvarı insizyonu yapılır. Ayrıca bu duvar üzerinde karın içi yapıları ve kompartmanları anlamak için topografik bölgeleri bilmemiz gerekir. Oluşturulacak düzlemler ve çizgi sayesinde dokuz topografik bölge elde ederiz:

1. Transpilorik düzlem (plan) (Planum transpyloricum): 9. kıkırdak kostaların uçları ve arkada I. lumbal vertebranın alt kenarı hizasından geçen düzlem.

2. Planum intertuberculare (Transtüberküler düzlem): 5. lumbal vertebra cismi ile tuberculum iliacumlardan geçen düzlemdir

3. Linea medioclavicularis (Sağ ve sol linea medioclavicularis): Yukarıda claviculanın, aşağıda lig. inguinale'nin orta noktalarını birleştiren sagittal çizgi.

Bu çizgilerle karın ön duvarı 9 topografik bölgeye ayrılır.

1. Regio epigastrica
2. Regio hypochondriaca dextra
3. Regio hypochondriaca sinistra
4. Regio umbilicalis
5. Regio colica (lumbalis) dextra
6. Regio colica (lumbalis) sinistra
7. Regio hypogastrica (pubica)
8. Regio inguinalis (iliaca) dextra
9. Regio inguinalis (iliaca) sinistra

Karın Boşluğu

İki kısımdan oluşur:

1. Esas karın boşluğu (Cavitas abdominalis)

2. Pelvis boşluğu (Cavitas pelvis)

En büyük vücut boşluğudur. Sınırları: yukarıda; diaphragma (thoracoabdominalis), aşağıda; apertura pelvis superior, (pelvis boşluğu altında: diaphragma pelvis); önde ve yanlarda; karın kasları ve fascialar, arkada; columna vertebralis, m. psoas major, m.quadratus lumborum'dan oluşur. İçerdiği yapılar: Karaciğer ve gastro-intestinal sistem organları, dalak ve böbreklerdir. Pelvis boşluğunda ise urogenital organlar vardır.

Diyafragma'da; ostium v. cava inferioris, ostium aorticum. hiatus oesophagus ve karın ön duvarında lacuna vasorum, lacuna musculorum, canalis inguinalis gibi geçitler bulunmaktadır. Karın duvarı arka yüzünde; lig. falciforme hepatis, lig. teres hepatis (v.umbilicalis artığı), plica umbilicalis mediana (urachus), plica umbilicalis medialis'ler (a. umblicalis), plica umbilicalis lateralis'ler (a., v. epigastrica inferior) ve fossa supravesicalis, fossa inguinalis medialis ile lateralis yapıları vardır.

Peritoneum

Peritoneum abdominal boşluğu ve karın içi organları sarar. Peritoneum parietale, peritoneum viscerale'den oluşur. Abdominal boşlukta cavitas peritonealis kapalı ortamdır (♀ hariç). Peritoneum parietale, abdomen ve pelvis duvarlarını örter buradan organların üzerine atlayarak viseral periton olarak devam eder. Karın ön duvarının arka yüzünde bazı oluşumların üzerini örterek plica adı verilen kabarıklıkları oluşturur. Peritoneum parietale anterius, peritoneum parietale posterius, peritoneum parietale diaphragmatica, peritoneum urogenitaledir. Peritoneum viscerale peritonun organlar üzerinde devam eden kısmıdır.

Abdomen ve pelvis içindeki bazı organların tümü veya bir kısmı visseral periton ile örtülüdür. Bu tür organlar intraperitoneal organlar olarak adlandırılır. Organlar; retroperitoneal (ren, glandula suprarenalis, ureter-abdominal parçası, aorta abdominalis ve dalları, v. cava inferior, rectumun 2/3 üst bölümü, cisterna chyli, truncus sympaticus, lenf düğümleri), intraperitoneal (dalak, colon transversum, colom sigmoideum, jejenum, ileum, appendix vermiformis ve duodenum birinci parçası, karaciğer-area nuda, porta hepatis yarıkları, vena cava inferior ve vesica biliaris'in oturduğu çukur hariç) ve sekonder retroperitoneal'dir (pancreas, bulbus'u hariç duodenum, colon ascendes, colon descendes, karaciğer'in bir kısmı). Extraperitoneal (preperitoneal) organlar ise; Vesica urinaria, ureter (pelvik parçası), rectum'un 1/3 alt bölümüdür.

Bağlar ve çıkmazlar: Peritoneum viscerale bir organı sardıktan sonra başka bir organın üzerinde devam edebilir. Bu durumlarda iki organ arasında omentum denilen yapılar oluşur.

Cavitas peritonealis, liqour peritonei isimli 30-50 cc'lik sıvı içerir. Erkekte dış ortama kapalı, kadında tuba uterina'lar aracılığı ile dış ortamla bağlantılıdır.

Peritoneum'un gelişimi: Embriyolojik dönemde dorsal mesenterium ve ventral mesenterium olarak gelişir. Gelişme sırasında vücut boşluğundaki primitif bağırsak borusunu sararak vücut ön ve arka duvarına doğru uzanan periton uzantıları primer ventral ve primer dorsal mesenter meydana gelir. Bu gelişim daha sonra; mesogastrium, mesoappendix, mesocolon, mesenterium, mesovarium ve mesosalpinx yapılarını oluşturur.

Mezenterıum (Meso-); İki periton yaprağının yanyana gelmesi (bağ ve yağ dokusu, damar, sinir, lenf nodülü) ile oluşur. Fonksiyonu; intraperitoneal organa hareketlilik sağlanması, organın beslenmesi ve innervasyonudur. Karın arka duvarındaki parietal peritonun bir organa atlarken oluşturduğu iki yapraklı bir periton yaprağıdır. Jejenum ve ileum'u bir bütün olarak karın arka duvarına asan yelpaze şeklindeki peritoneal yapıya mezenterium proprium denir. Mezenterium'un karın arka duvarına yapışan parçasına radix mesenterii denir. Radix mesenteri: lumbal vertabra ile sağ sakroiliak eklem arasındadır. Soldan sağa; duodenum'un 3. parçası, aorta, v. cava inferior, sağ üreter ve sağ m. psoas major'u çaprazlar. Tutunduğu kısım ile barsağın bağlandığı serbest kenar arasındaki uzaklık 15-20 cm. dir. Bu mesafe yaşla artar.

Bölümleri:

1.Esas mesenterium (mesostenium, mezenter)

Tutunma yeri: Solda flexura duodenojejunalis (L2)

Sağ articulatio sacroiliaca

2.Mesocolon transversum

Tutunma yeri: Pancreas ön kenarı

3.Mesocolon sigmoideum

Tutunma yeri: Pelvis arka duvarı

A. iliaca communis çatallanma yeri

4.Mesogastrium, mesoappendix, mesometrium, mesosalpinx

5.Bazen colon ascendes, descendes, vesica fellae

Mesenter'in iki yaprağı arasında a. mesenterica superior ve dalları, aynı isimli venler, lenfatikler, 100-200 lenf nodu, otonomik sinir plexus'ları, bağ dokusu, yağ dokusu bulunur.

Mesocolon transversum

Colon transversum'u karın arka duvarına bağlayan geniş periton yaprağı mesocolon transversum sağ böbreğin ön yüzünü, duodenum'un 2. parçasını çaprazlar, pancreas başını ve cauda'sının altında flexura duodeuojejunalis'e ulaşarak sol böbreğin ön yüzünde sonlanır. İki yaprak arasında, a. colica media, sağ ve sol kolik arter dalları, satellit venler, lenf düğümleri, sinir pleksus'ları vardır

Mesocolon sigmoideum:

Sol fossa iliaca'nın aşağısında 3. sacral vertebra hizasında Ters "V" harfi şeklinde tutunmuştur. I. sacral vertebra hizasında 25 cm. ye kadar çıkar. Sol arteria ve vena testicularis, sol a. iliaca communis, sol üreter ve a. rectalis superior'lar çaprazlar. İki yaprak arasında; A. sigmoidea, a. ve v. rectalis superior ve lenfatikleri, otonom sinir plexus'ları, bağ dokusu ve yağ dokusu bulunur. Karın duvarı ile organ veya iki organ arasındaki peritoneal uzantılar mesenterium veya omentum gibi uzun olmayabilir. Bu durumda peritoneal ligament olarak adlandırılırlar:

Peritoneal ligamentler; Seröz zarların oluşturduğu ince zayıf bağlardır. Bir organı karın arka duvarına asar veya iki organ arası uzanır.

Omentum minus ile ilgili: Lig. hepatogastricum ve lig. hepatoduodenale

Omentum majus ile ilgili: Lig. gastrophrenicum, lig. gastrosplenicum, lig. gastrocolicum, lig. phrenicocolicum ve lig. splenorenale

Kadınlarda: lig. latum uteri ve lig. suspensorium ovarii

Omentum

I- Omentum minus

Mide etrafındaki iki periton yaprağının yan yana gelmesi ile oluşur. Karaciğerin visseral yüzünde porta hepatis'ten gelen visseral peritonun midenin curvatura ventriculi minor ve duodenum'un birinci parçasına (pars superior duodeni) tutunması ile meydana gelir. Lig. hepatoduodenale ve lig. hepatogastricum olmak üzere iki parçası vardır. Lig. hepatoduodenale'nin iki yaprağı arasında v. porta hepatis, a.hepatica propria, ductus

choledochus, plexus hepaticus ve lenf yapıları bulunur. Lig. hepatogastricum'un iki yaprağı arasından ise; a.v.gastrica dextra ve sinistra geçer. Lig. hepatogastrica; pars tensa ve pars flaccida'dan oluşur.

II- Omentum majus

Mide ve colon transversum etrafındaki 4 periton yaprağının yan yana gelmesi ile oluşur. Gevşek bağ dokusu ve az yağ dokusu içerir. Midenin ön ve arka yüzünü örten periton yaprakları curvatura major'dan symphysis pubis'e kadar uzanır. Daha sonra kıvrılarak colon transversum'a gider. Yaprakları arasında a.v. gastroomontalis sinistra ve dextra vardır.

Bursa Omentalis

Midenin arkasında periton boşluğunun en büyük çıkmazıdır. Öndeki sınırları; yukarıdan aşağıya karaciğer'in lobus caudatus'u, omentum minus, midenin arka yüzü, duodenum başlangıç kısmı, arka yüzü örten periton ve omentum majus ön iki yaprağıdır. Arkada ise; aşağıdan yukarıya doğru omentum majusun arka iki yaprağı, colon transversum ön yüzü, mesocolon transversum ön yaprağı, pankreas ön yüzü, sol suprarenal bez, sol böbreğin üst ucu, hiatus oesophagus'un sağ kenarıdır. Horizontal olarak foramen epiploicum'dan dalağın hilus'una kadar uzanır. Gastrolienal ve lienorenal (splenorenale) ligamentlerle sınırlandırılmıştır.

Bursa Omentalis'in Bölümleri:

Vestibulum, recessus superior, recessus inferior ve recessus lienalisdir.

Foramen epiploicum (Winslow)

Ön sınırı: Omentum minus'un serbest kenarı (lig. hepatoduodenale), arka sınırı: v. cava inferior, üst sınır: processus caudatus, alt sınırı: Bulbus duodeni'den oluşur.

Erkek ve kadında pelvis içerisindeki organların kalınlıkları peritonun seyrini etkiler. Kadınlarda pelvis yan duvarlarında uterusa atlayan peritoneal bağ= lig. latum uteri'dir. Her iki cinste pelvis ön duvarındaki parietal periton mesane üzerine pelvis arka tarafındaki periton ise rectum üzerine atlar. Böylece pelvik bölgede erkeklerde mesane ve rektum arasında excavatio rectovesicalis kadında mesane ve uterus arasında excavatio vesicouterina, uterus ile rectum arasında excavatio rectouterina oluşur.

Periton Çıkmazları

En önemlileri: duodenum ile jejunum'un birleşme yeri, caecum bölgesinde ve iliocaecal birleşme bölgesinde bulunur.

Duodenal çıkmazlar: recessus duodenalis superior, recessus duodenalis inferior (Treitz çıkmazı), recessus duodenojejunalis (mezokolik fossa), recessus paraduodenalis (Landzert fossası), recessus mesentericoparietalis (Waldeyer'in recessus mesentericoparietalis'i) ve recessus retroduodenalisdir.

Çekum (Sekum) çıkmazları: recessus ileocaecalis superior, recessus ileocaecalis inferior, recessus retrocaecalis.

Recessus intersigmoideus ise fetusta ve infantta daha sonra kaybolur.

Peritoneum'un özel bölgeleri:

I-Suprakolik bölge; recessus subphrenicus ve recessus subhepaticus olarak iki bölgeye ayrılır:

1. Subfrenik aralık (recessus subphrenicus) Sağ subfrenik aralık, sol subfrenik aralık, ön subfrenik aralık ve arka subfrenik aralık

2. Subhepatik aralık (recessus subhepaticus)

Sağ subhepatik (hepatorenal) aralık (Morrison kesesi)

Sol subhepatik aralık (Bursa omentalis)

II-İnfrakolik bölge

Sağ infrakolik bölge (radix mesenterii'nin sağ tarafı)

Sol infrakolik bölge (radix mesenterii'nin sol tarafı)

III-Parakolik oluklar (Sulci paracolici)

Sağ lateral parakolik oluk

Sol lateral parakolik oluk

IV-Pelvis boşluğu

V-Ekstraperitoneal subfrenik aralık

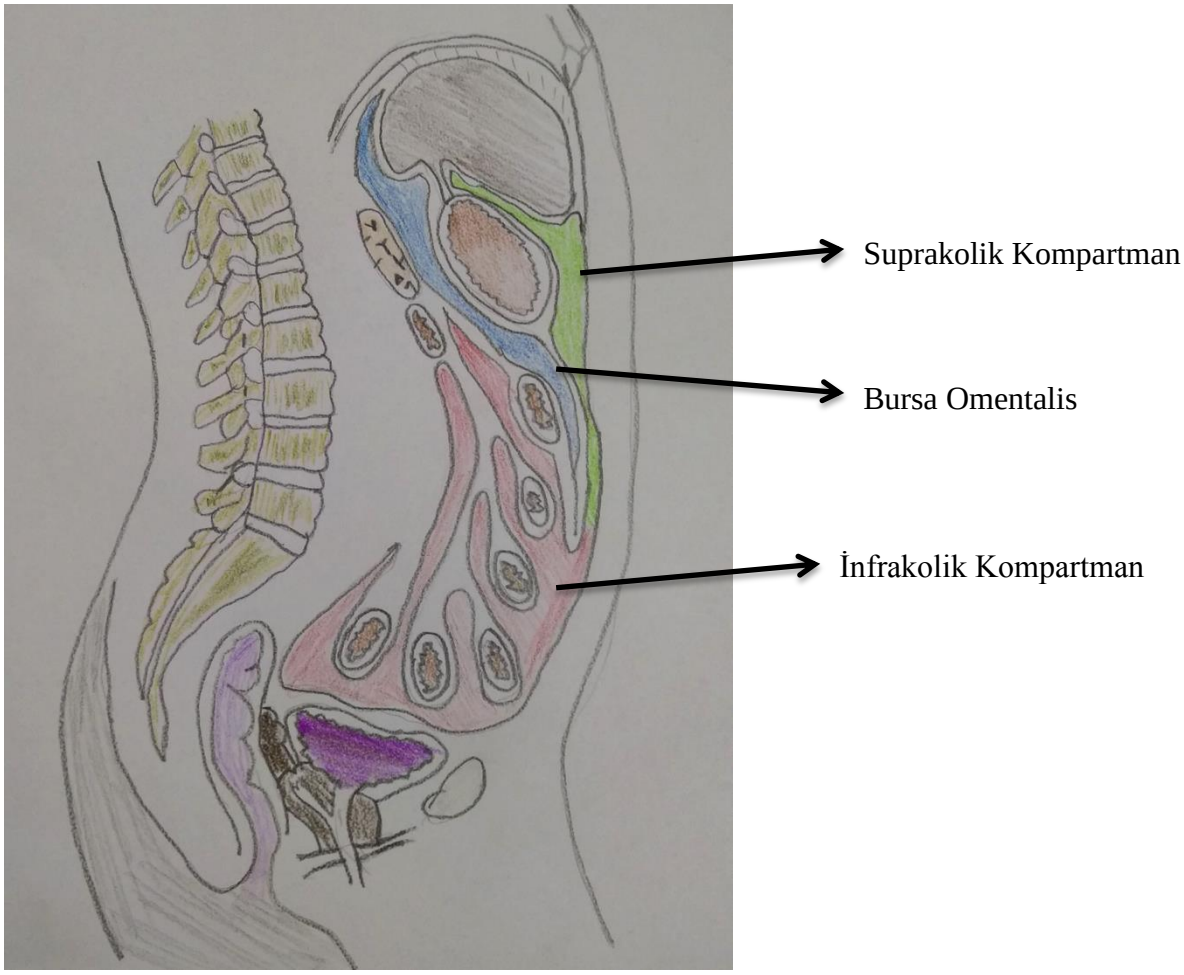

Şekil 1:Bursa omentalis ve periton boşluğundaki suprakolik ve infrakolik kompartmanlar (97)

2. KOMPARTMAN SENDROMU

Kompartman sendromu (KS) kapalı anatomik boşluklarda basınç artışı ve bu artıştan dolayı boşluk içerisindeki organ ve dokuların fonksiyon ve canlılığının olumsuz etkilenmesiyle karakterize klinik bir durumdur. Sıklıkla kompartman sendromu ile ilişkilendirilen kapalı anatomik boşluklar arasında orbita (glokom), kranial kavite (epidural veya subdural hematom), plevra, perikard ve abdominal kavite sayılabilir. Abdominal kompartman sendromu (AKS) ise abdominal kavite içerisinde sürekli artan basınçtan kaynaklanan, belli bir takım semptomlar ortaya çıkaran ve intra-ekstraabdominal organlarda meydana gelen patolojik değişikliklerin bir bütün halinde isimlendirilmesidir. AKS, intraabdominal basıncın (İAB) birkaç saat içerisinde hızlı bir şekilde arttığı (İAH- Intraabdominal hipertansiyon) ve bu artışın en az 6 saat sürdüğü durumlarda gelişir (1). 2006 yılında İAH ve AKS üzerine uzmaların buluştuğu uluslararası bir konferansta çoklu organ yetmezliğinin klinik kanıtı olan intraabdominal basınç (İAB)> 20mmHg olarak tanımlandı (2). İntraabdominal hipertansiyondan kardiyak, pulmoner, nörolojik, renal, gastrointestinal, oftalmik sistemler ve karın duvarı etkilenir. Bağırsaklar bu

duruma en hassas organlardır ve renal, pulmoner veya kardiyovasküler belirtilerden önce bağırsaklarla ilgili end-organ belirtileri ortaya çıkar (3). Bazı kaynaklar ciddi bir intestinal iskeminin kardiyak, pulmoner ve renal değişikliklerden önemli olabileceğini belirtmişlerdir (4-5).

Tarihçe

Marey ve Burt ilk defa 1863 yılında İAB seviyesi ile solunum fonksiyonu arasındaki ilişkiyi ortaya koydu. İntraabdominal hipertansiyon ve oliguri arasındaki bağlantı ise 1876'da tanımlandı (6). AKS tabiri ilk kez post-operatif dönemde intraabdominal basıncı 25 mmHg'nin üzerinde olan rupture abdominal aort anevrizmalı 11 oligurik vakayı tarif eden Kron ve ark. tarafından 1984 yılında kullanılmıştır (7). Karın duvarı ile birlikte abdominal içeriğin uyumu intraabdominal basıncı belirler. Karın içi boşluğundaki normal basınç (intraabdominal basınç, İAB) karın boşluğunda sabit bir basınçtır ve bireyseldir – subatmosferik basınçtan 5-6 mmHg'ye kadar değişebilir, ancak supin pozisyonda 10 mmHg'den azdır (8).

3. ETİYOLOJİ VE SINIFLANDIRMA

Abdomen, birçok solid organın yanı sıra büyük damarları ve gastrointestinal sistemin lümenli organlarını barındıran en büyük vücut boşluğudur.

Abdomen denilen karın bölgesinde çok sayıda bulunan organ ve sistemler katmanlı karın duvarı ile korunmaktadır. Bunlar birbiriyle bağlantılı organların yanında tamamen bağımsız olanlar da vardır. Karın içindeki basınç daima insanları ilgilendirmiş ve çoğunlukla bazı hastalıkların habercisi olmuştur.

Karın içinde İAB artması sonucu İAH doğmakta; bunlara zamanında müdahale veya tedavi edilemediğinde gelinen son nokta Abdominal Kompartman Sendromu'dur. Bu AKS'ye gelip dayanmışsa tehlikelidir ve ölümcül bir durumdur.

AKS ve İAH'de, intraabdominal basınç önemli rol oynamaktadır. İAB'ın hemodinamik (9) ve renal fonksiyonlar üzerine olan etkisi uzun süredir bilinmesine rağmen visseral organlar üzerine olan etkilerinin araştırıldığı çalışmalar fazla bir geçmişe sahip değildir.

Karın içi hemen herkesi ilgilendiren ve yaşadığımız dönemde obezitenin hızlı yayılmasının önüne geçilememesi nedeniyle daha da öne çıkan bir alan hâline gelmiştir.

Başta kardiovasküler, renal ve pulmoner sistemde olmak üzere birçok fizyolojik denge olumsuz yönde etkilenmekte ve organizmada meydana gelen bütün bu fizyopatolojik

bozukluklar, abdominal dekompresyon sonucu basıncın düşürülmesi ile genellikle normale dönmektedir (10).

Sınıflandırma

Karın içi basıncın artarak seyrettiği süreçte intraabdominal hipertansiyonun ulaştığı nokta AKS olup çok tehlikeli ve ölümcüldür.

AKS: Yarı esnek bir yapı olan karın boşluğu insan vücudundaki kompartmanlardan biridir ve AKS karın boşluğunda gözlenen kompartman sendromudur (11).

İAH ilk olarak 18.yüzyılda tanımlanmış olmasına rağmen tam olarak anlaşılması ve AKS'nin tanımlanması ancak son 20 yılda olmuştur (12,13,21).

AKS neden ve süresine göre primer, sekonder ve tersiyer olarak sınıflandırılmıştır (14):

1- Primer AKS

Karın içi bir nedene (travma veya abdamirral cerrahi gibi) bağlı olarak gelişen akut veya subakut İAH.

2- Sekonder AKS

Medikal veya karın dışı bir nedene (septik şok veya büyük yanıklar gibi) bağlı olarak gelişen akut veya subakut İAH.

3- Tersiyer AKS

Nedeni ne olursa olsun tedavi edilmiş bir AKS'nin tekrarlamasıdır.

İAH'de çeşitli sınıflandırmalara ayrılmış olup bunlardan oluşum hızlarına göre aşağıdaki şekilde ayrılmıştır.

İAH oluşum hızına göre:

- Hiperakut,
- Akut,
- Subakut ve
- Kronik olarak sınıflandırılmıştır.

Hiperakut ve kronik olarak artan karın içi basınç AKS'ye neden olmaz.

İAB birçok sebebe bağlı olarak artabilir (15). İAB 15 mmHg‘nın üzerine çıktığında İA gelişir (16).

İAB'ın ani olarak yükselmesi sonucu, organizmada birçok fizyolojik denge olumsuz yönde etkilenmektedir. Fizyopatolojik bozukluklar, basıncın düşürülmesi ile genellikle normale dönmektedir (17).

AKS sıklıkla, uzun süreli yoğun bakım hastalarında, major travma sonrası masif batın-içi veya retroperitoneal kanamalarda, bağırsak obstruksiyonu gibi tablolar sonrasında ortaya çıkmaktadır (18).

Karın içi organlarını dış etkenlerden koruyan, anatomik pozisyonlarını sağlamlaştıran çok katmanlı karın duvarı aynı zamanda karın boşluğunun belirli bir basıncının olmasını ve bu basıncın sabit bir değerde korunmasını da sağlar (19).

Karın içi basınç artışının 12 mmHg üzerinde olması durumunun da İAH olarak tanımlandığı bildirilmiştir. Özellikle ağır travma ve yoğun bakım hastaları gibi kritik hastalarda görülen bir durumdur. Öksürme, ıkınma gibi hareketlerle ani ortaya çıkan karın içi basınç artışının istemik etkileri gözlenmez. Günler içinde oluşup sürekli yüksek seyreden basıncın ise vücuttaki diğer sistemlere belirgin bir olumsuz etkisi söz konusudur. Bu nedenle İAH'ye yol açabilecek durumları önlemek mümkün değilse de tanısını erken koymak ve tedavisini uygulamak önemlidir (20).

Etiyoloji

İAB fizyolojik koşullara bağlı olarak 0 mmHg ya da altındadır. İAH gelişiminin birçok nedeni vardır. AKS'u, ekstraabdominal uzak organ hasarlarında da ortaya çıkabilir (22, 23, 24).

AKS medikal ve cerrahi nedenlere bağlı olarak gelişebilmektedir.

İAH ve AKS için risk faktörleri çok sayıda alt başlıklardan oluşan aşağıdaki ana başlıklar altında sıralanabilir:

1. Abdominal duvar kompliyansının bozulması.

2. Lümen içi içeriğin artması.

3. İntraabdominal içeriğin artması.

4. Kapiller kaçak/sıvı resüsitasyonu.

5. Diğerleri (25)

Abdominal kompartman sendromunu başlatan olaylar ne olursa olsun hepsi sonuçta kapiller kaçak sendromuna bağlı interstisyuma sıvı ekstravazasyonu ve masif barsak duvarı ödemine neden olmaktadır (26).

Karın içi basınç miktarları ve öneriler:

İAH şiddetinin ve ona göre tedavisinin belirlenmesi için Dünya Abdominal Kompartmant Sendromu Birliği tarafından 2006 yılında bir tür sınıflandırmayı andıran öneriler tablosu Tablo 1'de yayınlanmıştır (27, 28). Bu evrelendirme Tablo 1'de gösterilmiştir.

Tablo-1 Karın içi basınca göre öneriler (27).

Basınç (mmHg)	Öneriler
0-5	Normal KİB
6-11	Hasta erişkinlerde kabul edilebilir.
12-15	1AH → takip
16-20	Tehlikeli İAH→medikal tedavi
21-25	AKS → laparotomi
>25	Yüksek mortalite→acil dekompresyon

Karın içi basıncın miktarına göre yapılan adlandırmalar bir tür sınıflandırma niteliğindedir. Buna göre:

İntraabdominal basınç (İAB) [Karın İçi Basınç (KiB)]:

KİB, karın boşluğu içerisindeki sabit basınçtır (29). Sağlıklı bireylerde subatn1osferik değerler ile O mmHg arasında, hasta erişkinlerde 5-7 mmHg ve hasta çocuklarda 1-8 mmHg değerleri arasındadır (30, 31). KİB ve vücut kitle indeksi arasında doğru orantı bulunmaktadır ve obez bireylerde karın içi basıncın 9-14 mmHg olması normal kabul edilmektedir (32). KİB aynı zamanda vücudun pozisyonuna ve karın kaslarının kontraksiyonuna göre de değişiklik gösterir. Dikey pozisyonda yatay pozisyona göre ve yüzüstü (pron) pozisyonda sırtüstü (supin) pozisyona göre daha yüksek saptanır (33).

Abdominal Kompartman Sendromu'nun nedenleri arasında:

Akut,

Kronik nedenler sıkça anılmaktadır.

4. PATOFİZYOLOJİ

Bilindiği üzere apertura thoracica inferior'dan apertura pelvis superior'a kadar uzanan boşluk cavitas abdominis olarak ifade edilir (34,35).

Yükselen İAB bir sonucu olarak ortaya çıkan önemli fizyolojik bozuklukların sayısı her geçen gün artan literatürde tanımlanmaktadır. İAB'ın etkileri sadece karın içi organlar ile sınırlı değildir; ayrıca doğrudan veya dolaylı olarak vücuttaki her organ sistemi üzerinde bir etkiye sahiptir. Neticede uzun süre tedavi görmemiş İAH'li hastalar genellikle belirgin malperfüzyon ve ardından organ yetmezliği tablosu gösterirler. Kronik böbrek yetmezliği, pulmoner hastalık veya kardiyomiyopati gibi önceden var olan komorbiditeler yükselmiş İAB'ın etkilerinin şiddetlenmesinde önemli bir rol oynar ve AKS klinik belirtilerine neden olan İAH eşiğini azaltabilir. Hastanın İAH'si için etiyoloji benzer şekilde hayati öneme sahiptir ve cerrahi veya travma hastalarında hasar kontrolü laparotomide olduğu gibi intraabdominal olarak veya agresif sıvı resüsitasyon gerektiren sepsisli medikal hastalarda veya yanık hastalarında olduğu gibi ekstra abdominal olarak belirlenebilir (36-38).

Kardiyovasküler Sistem

Orijinal olarak 80 yıl önce Emerson tarafından tarif edildiği gibi, yükselen İAB intratorasik basıncı arttırır (39). Artan intratorasik basınç, venöz dönüşü önemli ölçüde azaltarak kardiyak output'un azalmasına neden olur. (40, 41). Bu düşüşlerin sadece 10 mmHg'lik bir İAB'la ortaya çıktığı gösterilmiştir (40, 42). Hipovolemik hastalar, normovolemik hastalara göre daha düşük İAB düzeylerinde kardiyak output'ta azalmayı sürdürmektedir (43,44). Hipervolemik hastalar, İAB'ın hafif ile orta dereceli yükselmelerinde venöz dönüşün artışı gösterirler ki bu da hacim resüsitasyonunun koruyucu bir etkiye sahip olabileceğini düşündürmektedir (45). Diyafragmatik yükselme ve artmış intratorasik basınç, ventriküler uyum ve kontraktiliteyi azaltan direkt kardiyak kompresyona neden olduğu ileri sürülmüştür (46). Pulmoner parankimin kompresyonuna bağlı olarak aort ve sistemik vaskülatür ile pulmoner vasküler rezistansın sıkıştırılması, sistemik vasküler direnci (afterload) arttırmaktadır (40, 41, 44, 45, 47). Sonuç olarak, ciddi İAH yokluğunda ortalama arter basıncı, tipik olarak venöz dönüş ve kalp debisinde bir düşüşe rağmen stabil kalır. Son sistemik vasküler dirençteki bu tür artışlar, marjinal kardiyak kontraktilitesi veya yetersiz intravasküler hacimi olanlar tarafından zayıf bir şekilde tolere edilebilir. Sıvı yüklemesinin artması, en azından kısmen, İAH tarafından indüklenen artışın, sistemik vasküler dirençten sonra oluşan zararlı etkilerini iyileştirir (40-42, 45, 47).

Çelişkili olarak, pulmoner arter tıkanıklığı (wedge) basıncı (PATB) ve santral venöz basınç (SVB) gibi intrakardiyak dolum basınçları, azalmış venöz dönüş ve kardiyak output'a

rağmen yükselen İAB ile artar (40,44-47, 49, 51). ‘Starling'in kalbi yasası’'ndan gelen bu belirgin sapma hem PATB hem de SVB'ın atmosferik basınca göre ölçülmesinden ve aslında hem intravasküler basınç hem de intratorasik basınçların toplamından kaynaklanmaktadır (51). İntratorasik basınçta İAH kaynaklı yükselmelerin varlığında PATB ve SVB hatalı olarak artar ve gerçek intravasküler volüm durumunu yansıtmaz (46, 47, 49, 51). PATB ve SVB'taki bu tür değişiklikler sadece 10 mmHg'lik bir İAB ile gösterilmiştir (49).

İAH, alt ekstremitelerin venöz dönüşünü, vena cava inferior kan akımını işlevsel olarak engelleyen iki mekanizma ile azaltır. Birincisi, vena cava inferior basıncı İAH varlığında belirgin olarak artmaktadır ve İAB'ta paralel değişikliklere kanıtlanmıştır (40, 42, 45). İkincisi, diaphragmanın yukarı doğru itilmesi ile diyafragmatik crus’lar v. cava inferior’da mekanik olarak daralmaya neden olur ve bu da kalbe venöz dönüşü daha da azaltır (48). Femoral ven basıncı belirgin olarak artar ve venöz kan akımı ve pulsatilite dramatik olarak azalır (52). İAB'ının azalması femoral venöz kan akımını onarır, ancak pulmoner emboliye yol açtığı bildirilmiştir (53).

Solunum Sistemi

Yüksek İAB'ların pulmoner etkileri uzun yıllardır bilinmektedir (39, 44, 46, 52). Bu etkiler; PaO_2’de azalma, pulmoner vasküler direnç artışı, hava yolu basınçlarındın artışı ve “Positive End-Expiratory Presssure (PEEP)” vasıtasıyla giderek kötüleşen ventilasyon perfüzyon bozukluğudur (44). İAB hem doğrudan hem de diyaframın sefale itilmesi yoluyla toraksa iletilir. Bu durum, pulmoner parankimin ekstrinsik kompresyonuna ve pulmoner disfonksiyon gelişmesine neden olan intratorasik basıncı önemli ölçüde artırır (42, 47, 49, 52). Pulmoner parankimin kompresyonunun 16-30 mmHg'lik bir İAB ile başladığı, hemorajik şok ve hipotansiyon varlığı ile belirginleştiği görülmektedir (49, 54). Parankimal kompresyon alveolar atelektazi ile sonuçlanır, pulmoner kapiler membran boyunca oksijen taşınımı azalır ve intrapulmoner şant fraksiyonu (Qsp / Qt) artar. İAH kaynaklı atelektazinin pulmoner enfeksiyon oranında artışa neden olduğu gösterilmiştir (55). Parankimal kompresyon ayrıca azalmış karbondioksit atılımına ve artmış alveoler ölü boşluğa (Vd / Vt) yol açan pulmoner kapiller kan akışını da azaltır (49). Hem üst inspiratuar hem de ortalama hava yolu basınçları önemli ölçüde artmıştır ve alveolar voltavuma neden olabilir. Spontan tidal volüm ve dinamik pulmoner uyum azalır, bu da ventilasyon-perfüzyon uyumsuzluğuna yol açar (49, 54). Kombinasyon halinde, bu etkiler, AKS'unu karakterize eden arteriyel hipoksemi ve hiperkarbona yol açmaktadır (42, 44, 47)

Renal Etkiler

Hem hayvan hem de insan modellerinde renal kan akımı ve fonksiyonundaki İAH kaynaklı azalmalar gösterilmiştir (44, 56, 57, 58). Bu değişiklikler, 15 mmHg'lik bir İAB ve 30 mmHg'de ani sürede gelişen oligüri ile İAB'nin artmasına doğrudan yanıt olarak ortaya çıkmaktadır (57, 59). Renal arter kan akımının hem truncus coeliacus hem de a. mesenterica superior'daki kan akımına kıyasla, tercihen azaldığı gösterilmiştir (52). Böbrek ven basıncı ve böbrek vasküler rezistansı önemli ölçüde yüksektir (47, 56, 57). Tüm bu değişiklikler, böbrek korteksinden, glomerüler ve tübüler fonksiyon bozukluğuna neden olan glomerüllerden ve üriner çıkışta önemli ölçüde azalmaya neden olan kanı uzaklaştırır (44, 46, 47, 56, 57, 59-62). İAH kaynaklı böbrek fonksiyon bozukluğu ve yetmezliği tedavisi için çeşitli mekanizmalar önerilmiştir. Harman ve ark. üreteral stent kullanılan hayvan deneyi çalışmasında bunu göstermişlerdir (57). Diğer bir çalışmada ise, doğrudan parankimal kompresyonun ve bir "renal kompartman sendromu" nun gelişmesinin, renal iskemiye ve daha sonraki yetmezliğe yol açtığını öne sürülmüştür. Travmatik yaralanmalar sırasında hastalarda, renal kapsülün insizyonunun, erken ve ciddi böbrek fonksiyon bozukluğunun gelişmesinden önce böbrek yetmezliğini tersine çevirebileceği gösterilmiştir (63). İAH, glomerüler filtrasyon oranını azaltarak hem kan üre nitrojeni hem de serum kreatinininde artışa ve kreatinin klerensinde azalmaya neden olur (44, 47, 56, 57, 61). Osmolar klerens benzer şekilde azalır ve fraksiyonel sodyum atılımı, plazma renin aktivitesi ve aldosteron düzeyleri anlamlı olarak artar (47,67). Antidiüretik hormon düzeylerinin ikiden fazla bazal seviyesine yükseldiği gösterilmiştir (64). Bu patofizyolojik değişikliklerin tümü, anlamlı İAH disfonksiyonu gelişmeden önce hastanın İAH'unun uygun şekilde tanınması ve tedavi edilmesi durumunda potansiyel olarak geri dönüşlüdür (47,59).

Gastrointestinal Sisteme Etkileri

Tüm organ sistemlerinde, bağırsak İAB'da yükselmelere karşı en hassas olanlardan biri olarak görünmektedir. İntraabdominal basınç artışı ile a. mesenterica, a. hepatica, intestinal mukozal, portal venöz akımlar azalır. Oluşan intestinal iskemi ise serbest oksijen radikallerini açığa çıkartır. Bu durumun uzak organlarda oluşan hasardan sorumlu olabileceği ileri sürülmüştür. Diebel ve arkadaşları yaptıkları fare modelinde 25 mmHg basıncında mukozal kan akımının %63 azaldığını, ayrıca bakteriyel translokasyonunun da anlamlı derecede arttığını göstermişlerdir (65). Caldwell ve ark. artmış İAB'ının bir sonucu olarak hemen hemen tüm intraabdominal ve retroperitoneal organlara kan akışının azaldığını göstermiştir. Tek istisna,

korunmuş gibi görünen ve devam eden şok karşısında katekolamin salınımını destekleyecek bir sağkalım mekanizması olarak kabul edilen adrenal kan akımı olmuştur (40). Truncus coeliacus'un kan akımı 40mmHg intraabdominal basınç varlığında %43'e kadar ve a. mesenterica superior kan akımında %69'a kadar azalır (52). İAB'ın mezenterik perfüzyon üzerindeki olumsuz etkileri, hipovolemi veya hemorajinin varlığı ile artmaktadır (43,52,66,67). Reintam ve ark. İAH/AKS hastalarında gastrointestinal disfonksiyona bağlı mortaliteyi öngörmek için bir derecelendirme sistemini doğrulamışlardır (68).

Arteryel kan akımını azaltmaya ek olarak, İAB venöz hipertansiyonu ve bağırsak ödemini teşvik eden ince duvarlı mezenterik venleri sıkıştırır. Visseral şişlik, İAB'ı kötüleşen malperfüzyon, bağırsak iskemisi, azalmış intramukozal pH, beslenme intoleransı, sistemik metabolik asidoz ve hasta mortalitesini önemli ölçüde artıran bir kısır döngü başlatır (43, 66, 68). İntestinal mukozal perfüzyon, gastrik veya kolonik tonometri ve lazer debi probu kullanılarak gösterildiği gibi 20 mmHg kadar düşük İAB seviyeleri ile azalır (43, 66). Djavani ve arkadaşları anormal kolonik intramukozal pH ve İAH arasında benzer anlamlı bir ilişki olduğunu bildirmişlerdir (34). Ayrıca, İAB>20 mmHg olan abdominal aort anevrizması sonrası hastalarda kolonik iskemi riskini de doğruladılar (69). Yüksek İAB'ın bir sonucu olarak bağırsağın malperfüzyonu, mukozal bariyerin kaybı ve daha sonra bakteriyel translokasyon, sepsis ve çoklu sistem organ yetmezliğinin gelişmesi için olası bir mekanizma olarak yorumlanmıştır. Gargiulo ve ark. kanama varlığında mezenterik lenf nodlarında ve sadece 10 mmHg'lik bir İAB'da bakteriyel translokasyonu gösterdi (70).

Hepatik Etkileri

A. hepatica, vv. hepatica ve vena porta hepatis'te kan akımı İAH varlığı ile azalır (43, 48, 58). Hepatik arter akışı, kardiyak output'taki azalmadan doğrudan etkilenir. Karaciğerin hem ekstrinsik kompresyonunun hem de diyafragmadan geçerken hepatik venlerin anatomik daralmasının bir sonucu olarak hepatik ve portal venöz akım azalır (71). Artan hepatik ven basınçlarının, hepatik venöz konjesyona yanıt olarak gastroözofageal kollateral kan akımında kompansatuvar bir artış olduğunu düşündüren v. azygos'un kan akımına neden olduğu gösterilmiştir (45). Mikroskopik düzeyde, hepatik mikrosirkülasyon kan akımı azalır, bu da hepatik mitokondriyal fonksiyonun azalması ve enerji substratlarının üretilmesine neden olur. Özellikle önemli olan, bu değişikliklerin hem normal kardiyak hem de ortalama arteriyel kan basıncında İAB yükselmesinin sadece 10 mmHg olduğunun belgelenmesidir (43).

Merkezi Sinir Sistemine Etkileri

Serebral perfüzyon ve fonksiyon ayrıca İAH varlığından doğrudan etkilenir. Monroe-Kellie doktrine göre, beyin dört ayrı bölümden oluşur: parankimal, vasküler, osseöz ve beyin omurilik sıvısı. Bir kompartımanın içindeki basınçtaki bir artış, diğer osseöz olmayan bölümlerin her birinin içindeki basınçta karşılıklı bir artışa neden olur. İntrakraniyal basınçta (İKB) kronik, yavaş yavaş gelişen artışlar, telafi için zaman tanıyabilirken hem travmatik hasarın hem de akut hastalığın İKB karakteristiğindeki akut artışlar, kafa içi basınçların hızla artmasına neden olmaktadır. Karın içi ve intratorasik basınçtaki yükselmeler de kafatasındaki basınçları doğrudan etkileyebilir. İntpabdominal ve intratorasik basınç artışının öksürük, defekasyon, kusma ve diğer yaygın nedenlerin, geçici olarak İKB'ı arttırdığı bilinmektedir (47, 72). İAH, İKB'a benzer artışlara neden olabilir, ancak İAH mevcut olduğu sürece bu yükselmeler devam eder ve serebral perfüzyon basıncında (SPB) anlamlı azalmalara neden olabilir (47, 72-74). İAH'nin ICP'de yükselmelere neden olduğu mekanizma uzun süredir tartışma konusu olmaktadır. Önerilen mekanizmalar arasında azalmış lumbar venöz pleksus kan akışı (artmış CSF basıncına yol açan), artmış $PaCO_2$ (artmış serebral kan akımıyla sonuçlanan) ve azalan serebral venöz çıkış bulunmaktadır (47, 72, 75). Bloomfield ve ark. insanların dahil olduğu klinik çalışmalarda artmış intratorasik basıncın, kraniumdan venöz dönüşü bozduğunu ve serebral venöz kan akışını azalttığını onaylamıştır (47). Bu, intrakranial venöz kan hacmini hem PEEP hem de askeri anti-şok pantolonların kullanımıyla benzer bir şekilde arttırır (75, 77). İntraserebral venöz havuzlanma, travma, kronik intrakranial hipertansiyon veya diğer serebral komplikasyon nedenlerine bağlı olarak önceden varolan serebral perfüzyon anormalliklerini belirgin olarak kötüleştirebilir (74, 75). Sugerman ve ark. normal serebral uyumluluğun, İKB’da intratorasik basınca bağlı artışlara karşı koruyucu olduğunu göstermişlerdir (74). İAH'da olduğu gibi, şiddetli pulmoner disfonksiyonun bir sonucu olarak azalmış pulmoner komplikasyonun da İKB üzerinde koruyucu bir etkisi olduğu görülmektedir (73). Diğer taraftan, hipovolemi zaten marjinal serebral perfüzyonu kötüleştirebilir (61, 73).

Karın Duvarına Etkileri

Genel olarak gözden kaçmasına rağmen, karın duvarı da yüksek İAB’ın etkilerine maruz kalmaktadır. Visseral ödem, abdominal tamponlar ve serbest intraperitoneal sıvı, abdominal tümörleri ayırır ve abdominal duvar uyumunu azaltır (71). Şok ve sıvı resüsitasyonuna bağlı

abdominal duvar ödemi de abdominal uyumu azaltır. Önceki gebelik, morbid obezite, siroz ve artmış abdominal duvar uyumu ile ilişkili diğer durumların tümü, İAH gelişmesine karşı bir ölçüde koruyucu gibi görünmektedir (74). Diebel ve ark. İAH'ın abdominal duvar kan akışını önemli ölçüde azalttığını göstermişlerdir. Rectus kılıfı kan akımı, 10 mmHg'da bir İAB'ta %58'ine ve 40 mmHg'da bir İAB'ta % 20'sine düşmektedir. Bu bulgular, bozulmuş yara iyileşmesini, fasiyal ayrılmanın yüksek oranını ve abdomenleri gerilim altında kapatılan hastalarda tanımlanan nekrotizan fasiit gelişimine olan yatkınlığı açıklayabilir (77).

5. TANI VE GÖRÜNTÜLEME

AKS, riskli hastanın önceden tahmin edilmesi, klinik semptomlarının bulunması ve İAB ölçülmesiyle konur. Gergin ve distandü bir karın, artmış sentral venöz basınç, azalmış kardiyak output, solunum yetmezliği, hava yolu basıncında yükselme, idrar atımının giderek azalması, asidoz belirtilerinin giderek derinleşmesi gibi klinik tabloya sahiptir. Yoğun bakım ünitelerinde hasta genellikle entübe ve mekanik ventilasyon desteğindedir. İAH nadiren de uyanık ve mekanik ventilasyon uygulanmayan hastalarda büyük intraabdominal tümörler, yer kaplayan lezyonlar veya rüptüre abdominal aort anevrizması gibi durumlarda görülebilir. AKS tanısında önemli 3 faktör söz konusudur (78):

1. Risk altındaki hastaların belirlenmesi

2. İAH'den AKS'ye geçiş ile ilişkili klinik bulguların hatırlanması

3. Şüphe durumunda tanısal yöntemler ile konfirme edilmesi

İAB normal bireylerde atmosferik basınca eşittir, yani ortalama sıfır kabul edilir. İntraabdominal basınç ölçümünde direkt ve indirekt olmak üzere iki metod bulunmaktadır. Direkt ölçümde; peritoneal kaviteye belli bir hacimde şişirilebilir balonlu bir katater yerleştirilerek karın içi basınç direkt olarak ölçülebilir. Bunun dışında laparoskopik girişimlerde olduğu gibi elektronik bir insüflatör ile oluşturulan pnömoperitoneum ile de basınç devamlı bir şekilde monitörize edilebilir. İndirekt ölçümde; karın içi basıncı yükseldiğinde bu basınç rectum, vena cava inferior, vesica ürineria ve mide gibi organlara yansır. Bu lümenlerdeki basınç ölçülerek karın içi basınç öğrenilir. Risin ve ark. ameliyat sonunda periton boşluğuna konan drenlere bağlanan transuder aracılığı ile direk olarak abdominal basınç ölçümü yapmışlardır (79, 80, 81). Laparoskopide kullanılan CO_2'in suflatörleride direkt olarak ölçmede kullanılabilmektedir. Ama direkt basınç ölçme yöntemlerinin yoğun bakım koşulları için uygun olmaması, invaziv olması ve enfeksiyon riskine açık olması nedeni ile pratikte sık

kullanılmamaktadır (82, 83, 84). İAB ölçümünde altın standart intraveziküler veya mesane tekniğidir (Şekil 2).

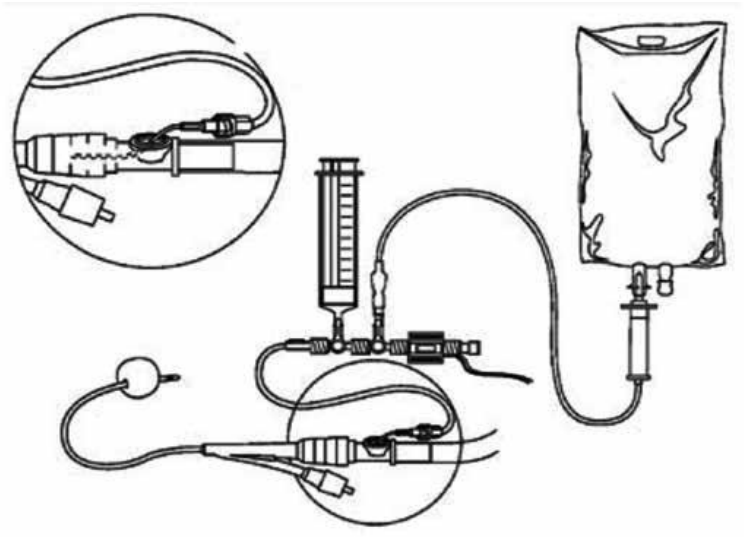

Şekil 2. İntraabdominal basınç ölçümünde kullanılan mesane içi basınç tekniği (78)

Foley kateter aracılığıyla maksimum 25 ml salin mesane içine verilerek yapılmalıdır. Daha yüksek volümlerde sıvı kullanılması (50-100 ml) mesaneyi aşırı gereceğinden mesane basıncını artifisyel olarak artıracaktır. İAB ölçümü transducer orta aksiller hatta sıfırlandıktan, hasta supin pozisyonda, ekspiryum sonunda ve sedatize iken yapılmalıdır. Tek ölçüm yeterli değildir. İAH/AKS için ≥2 risk faktörü bulunması halinde bazal bir ölçüm yapılmalı, kritik hastalık süresince seri ölçümler tekrarlanmalıdır (85, 86). Dünya Abdominal Kompartman Sendromu Cemiyetinin İAH/AKS tanısında önerdiği değerlendirme algoritması Şekil 3'de görülmektedir (87).

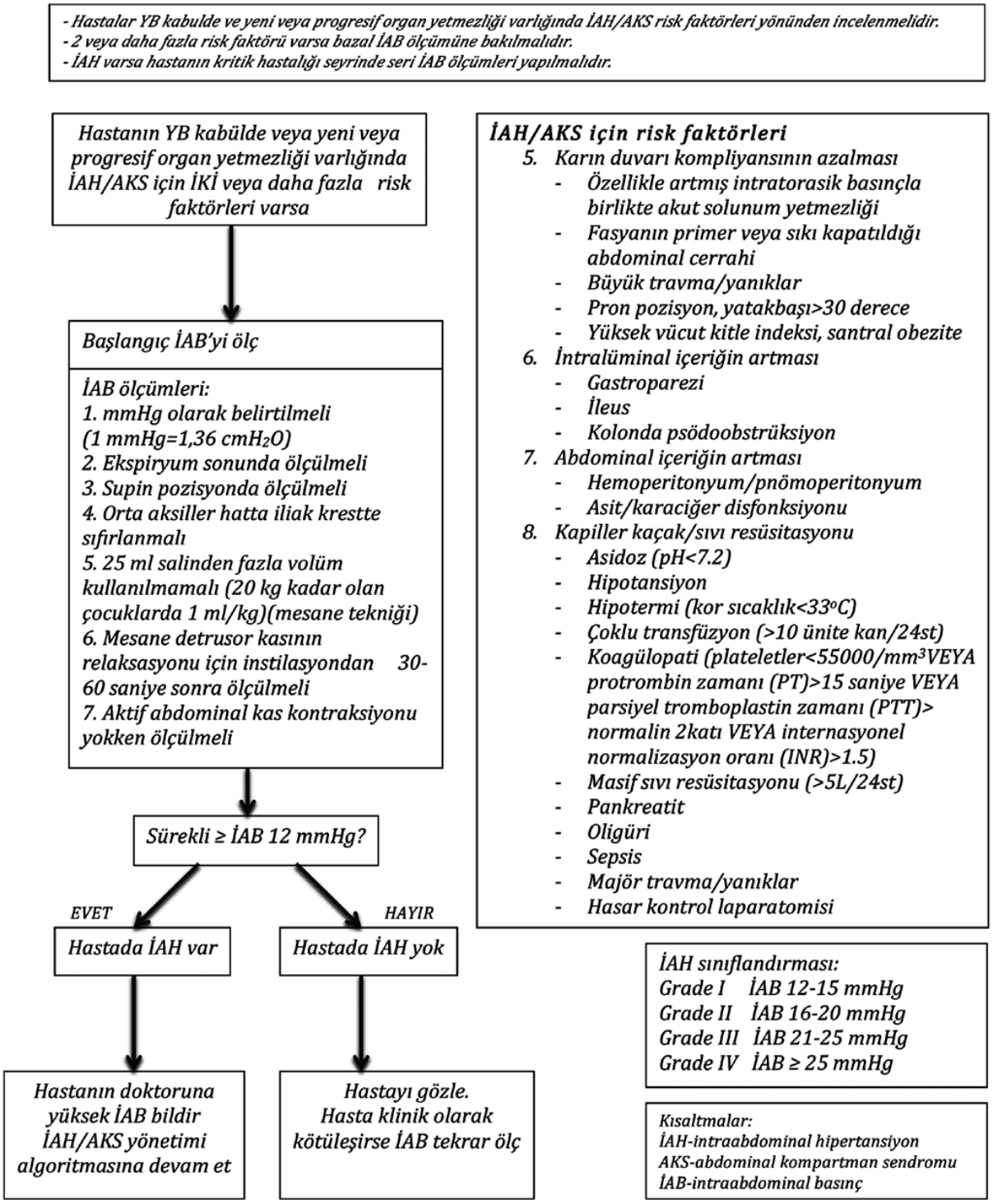

Şekil 3:Dünya Abdominal Kompartman Sendromu Cemiyetinin İntraabdominal hipertansiyon/Abdominal kompartman sendromu değerlendirme algoritması (78)

İntraabdominal basıncın ölçüm sıklığı konusunda Sugrue ve ark.nın yaptığı çalışmada, İAH ile böbrek fonksiyonlarının bozulması arasındaki geçen süre baz alınarak, risk taşıyan hastalarda 8 saatte bir, yüksek riskli hastalarda ise 2 veya 4 saatte bir ölçüm önerilmiştir. Organ

fonksiyonları normale döndüğünde veya bir ya da iki gün boyunca intraabdominal basınç 10 mmHg'nın altında seyrettiğinde ise ölçümlerin sonlandırılabileceği bildirilmiştir (80, 82).

6. MEDİKAL TEDAVİ VE CERRAHİ

Tıbbi tedavi

Hecker ve arkadaşları AKS ve İAB artışı için 5 temel yaklaşım tarif etmişlerdi(88).

-Lümenli organ içi sıvı tahliyesi

-Abdomen içi sıvı tahliyesi

-Karın duvarı uyumunun iyileştirilmesi

-Organ perfüzyonunu koruyacak sıvı resutisasyon yönetimi

Konservatif tedavi başarısız olursa acil laporotomi karın dekompresyonunun sağlamak için en etkili yöntemdir(89).

Yaklaşımla ilgili hususlar

Eğer AKS'den şüpheleniliyorsa, hasta acil servise akut olarak nakledilir. Giysileri çıkarılır. Hastanın karnına herhangi bir şey konmaz (örn., harici defibrilatör, battaniyeler vb.).

Aşırı agresif sıvı resüsitasyonundan kaçınılır. Aşırı resüsitasyon yapılan hastanın abdominal kompartman sendromu geliştirmesi daha olasıdır ve genellikle hastane öncesi en önemli hususlardan biridir (90).

Acil serviste, hekimin ilk önceliği, herhangi bir hastada, yaralanma veya patoloji uygun ayırıcı tanıyı düşünmektir. **Ayırıcı tanıda olmadığı sürece AKS gözden kaçar.**

Terapi, gerektiğinde cerrahi konsültasyonun yanı sıra sıvı resüsitasyon ve transfüzyonu içermelidir. Gerekirse laporotomik girişimi içeren, abdominal kompartman sendromunun; kapsamlı tıbbi yönetimi, kanıta dayalı bir yaklaşımın mortaliteyi azalttığı gösterilmiştir(91). Tayvan'daki bir grup, 25-35 cm H_2O'luk intraabdominal basıncı olan künt abdominal travma hastalarında laparoskopik dekompresyonu başarılı bir şekilde kullanmıştır (92).

Dünya Abdominal Kompartman Sendromu Topluluğu, abdominal hipertansiyonu olan hastalarda resüsitasyon sırasında doğru sıvı tedavisinin ve perfüzyon desteğinin tıbbi yönetimin temel taşını oluşturduğuna dikkat çekmiştir (93).

Farmakolojik tedavi, mekanik drenajdan daha az etkilidir. Vazopressörlerin tedavide rolü üzerinde durulmuştur. Dobutamin, domuz modelinde bağırsak mukozal perfüzyonunu düzeltmede dopamin üstün bulunmuştur (94).

Bir yoğun bakım hastası hastada dekompansatif kalp yetmezliği görülürse, abdominal kompartman sendromu potansiyel bir neden olarak akılda tutulmalıdır.

AKS, abdomene sıvı birikimine neden olan siroz gibi kronik bir patolojiye bağlı gelişebilir. Böyle hastalardan eğer AKS'den şüpheleniyorsak İAB takibi gerekebilir.

Parasentez

Çoklu merkezlerden derlenen raporlar, abdominal kompartman sendromu gelişen yanık hastalarında, parasentezin etkinliğini belgelemektedir. Prospektif olarak doğrulanmamasına rağmen, bu yöntem hasta popülasyonunda dekompresif laparotomiye üstün bir alternatif gibi görünmektedir. Yatak başında hızlıca yapılabilir ve laporotomi gibi daha büyük insizyonların yapabileceği olası komplikasyonlardan kaçınılmış olur. Parasentez ayrıca büyük hacimli assitlerden muzdarip kronik AKS'li hastalarda da oldukça faydalıdır.

Reperfüzyon Sendromu

AKS ikincil etkileri, sıvı tahliyesinden hemen sonra ortaya çıkar. Hipotansiyon etkileri ve hatta asistoli görülebilir. Bu etkileri açıklayan teoriler, doğrudan doku için toksik olabilen ve ani olarak sistemik vasküler direnci düşüren anaerobik metabolizma ürünlerinin (örn. Laktik asit) etkileri nedeniyle içerir. Dekompresyondan hemen önce volüm resüsitasyonunun bu olayları önemli ölçüde azalttığı gösterilmiştir. İV sıvı bolusuna mannitol ve sodyum karbonat (NaCO3) eklenmesi reperfüzyon sendromlarının toksisitesini azaltabilir.

Ayaktan Tedavi

Ayaktan tedavi, AKS primer etiyolojisine yöneliktir. Kronik abdominal kompartman sendromu, olan hastalara aşağıda sıralı olan ilaçlar ve yaşam tarzı değişiklikleri önerilir.

Diüretikler

Sıvı kısıtlaması

Kilo verme

Alkolden kaçınma

Nakil

Eğer hastanemizde abdominal kompartmanlı hastanın ihtayacı olabilecek yoğun bakım ünitesi veya acil durumda konsülte ve sonrasında tedavi edebilecek cerrahi birim yoksa hasta bunları sağlayan bir birime transfer edilmelidir.

Önleme

AKS önlenmesi, tedaviden çok daha etkilidir. Literatür, AKS önlenmesi ile ilgili olarak öncelikle cerrahi sonrası bakım önerileri vardır.

Primer fasiyal kapatmanın, özellikle hasar kontrol cerrahisi uygulanan hastalarda, laparotomi sonrası AKS insidansını anlamlı olarak arttırdığı ileri sürülmüştür. AKS insidansını azaltmak için çeşitli cerrahi yama tipleri yararlıdır.

Önlemede ayrıca İAB artışının daha erken tedavisine odaklanmıştır. Pek çok uzman, tam karın kompartman sendromu gelişmeden önce İAH'yi yönetmenizi önermektedir. Bu da sadece aktif bir şekilde İAH ölçümü ve izlenmesi ile gerçekleştirilebilir.

Kontrollü, randomize çalışmalar, travmada saf kristalloid sıvılar ile resüsitasyondan (izotonik, ringer laktat, %5 dekstroz vb.) kaçınarak, yanık hastalarında abdominal kompartman sendromunu önleme ihtimalini vurgulamıştır. O'Mara ve arkadaşları, Parkland formülü ile verilen, sade donmuş Ringer çözeltisi yerine yine d formülüne göre düzenlenmiş taze donmuş plazma ve laktik Ringer çözeltisinin karışımı ile yanık hastalarında önemli ölçüde daha düşük bir İAH elde edildiğini göstemişlerdir (95). Bir Japon yanık merkezinde, Oda ve arkadaşları hipertonik laktatlı tuzlu suyun, yeterli idrar çıkışı sağlamak ve abdominal kompartman sendromu ve ilişkili morbidite oranını önemli ölçüde azaltmak için daha küçük hacimlerde kullanılabileceğini göstermiştir (96).

7. KAYNAKLAR

1. Deenichin, G. P. (2008). Abdominal compartment syndrome. Surgery today, 38(1), 5-19.
2. Malbrain ML, Cheatman ML, Kirkpatrick A, Surgue M, Parr M, De Waele J, et al. Results from the International Conference of Experts on Intra-Abdominal Hypertension and Abdominal Compartment Syndrome. Intensive Care Med 2006;32(11): 1722–32
3. Saggi BH, Sugerman HJ, Ivatury RR, Bloomfield GL. Abdominal compartment syndrome. J Trauma 1998;45(3):597–609.
4. Diebel LN, Dulchavsky SA, Wilson RF. Effects of increased intraabdominal pressure on mesenteric arterial and intestinal mucosal blood flow. J Trauma 1992;33(1):45–9. 4.
5. Diebel LN, Myers T, Dulchavsky SA. Effects of increased airway pressure and PEEP on the assessment of cardiac preload. J Trauma 1997;42:585–90.
6. Kron IL, Harman PK, Nolan SP. The measurement of intraabdominal pressure as a criterion for abdominal re-exploration. Ann Surg 1984;199:28–30.

7. Kron, I. L., Harman, P. K., & Nolan, S. P. (1984). The measurement of intra-abdominal pressure as a criterion for abdominal re-exploration. Annals of surgery, 199(1), 28.
8. Mohaparta B. Abdominal compartment syndrome. Indian J Crit Care Med 2004;8(1):26–32.
9. Sugerman HJ, Bloomfield GL, Saggi BW. Multisystem organ failure secondary to increased intra-abdominal pressure. [review]. Infection 1999;27:61–66.
10. Ivatury RR, Diebel L, Porter JM, et al: Intra-abdominal hypertension and the abdominal compartment syndrome. Surg Clin North Am 77:783-800, 1997
11. Burch JM, Moore EE, Moore FA, Franciose R. The abdominal compartment syndrome. Surg C lin N Amer ı 996; 76: 833-842
12. Hunter J, Damani Z. Intra-abdominal hypertension and the abdominal compartment syndrome. Anaesthesia 2004; 59: 899-907
13. Decou J, Abrams R, Miller R, et al. Abdominal compartment syndrome in children: Experience with three cases. J Pediatr Surg 2000; 35: 840-842
14. Malbrain M, Cheatlıarn M, Kirkpatrick A, et al. Results from the international Conference of Experts on Intra-abdominal Hypertension and 53 Abdominal Compartment Sydrome. II. Reccomendations. Intensive Care Med 2007; 33: 951-96
15. Cullen DJ, Coyle JP, Teprick R, Long MC. Cardiovascular, pulmonary, and renal effects of massively increased intraabdominal pressure in critically ill patients. Crit Care Med 1989;17:118–121.
16. Chen RJ, Fang JF, Chen MF. Intra-abdominal pressure monitoring as a guideline in the nonoperative management of blunt hepatic trauma. J Trauma 51:44-50, 2001 3
17. Ivatury RR, Diebel L, Porter JM, et al: Intra-abdominal hypertension and the abdominal compartment syndrome. Surg Clin North Am 77:783-800, 1997
18. Eleftheriadis E, Kotzampassi K, Papanotas K, Heliadis N, Sarris K. Gut ischemia, oxidative stress, and bacterial translocation in elevated abdominal pressure in rats. World J Surg 1996;20:11–16.
19. Keith L. M, Arthur FD. Abdominal Cavity. Clinically Oriented Anatomy. Canada, 4th edition, ı999. p: 175-218
20. Konan A, Y organcı K. intraabdominal basınç artışı ve abdominal koropartman sendromu. Yoğun Bakım Dergisi 2001;1,106-113.
21. Hunter J, Damani Z. Intra-abdominal hypertension and the abdominal compartment syndrome. Anaesthesia 2004; 59: 899-907

22. Burch JM, Moore EE, Moore FA, et al: The abdominal compartment syndrome. Surg Clin North Am 76:833, 1996
23. Aspesi M, Gamberoni C, Severgnini P, Colombo G, Chiumello D, Minoja G, Tulli G, Malacrida R, Pelosi P, Chiaranda M. The abdominal compartment syndrome. Clinical relevance. Minerva Anestesiol 2002;68:138–146.
24. Overholt RH. Intraperitoneal pressure. Arch Surg 1931; 22:691-703.
25. Kirkpatrick AW, Roberts DJ, De Waele J, Jaeschke R, Malbrain ML, De Keulenaer B, et al. Intra-abdominal hypertension and the abdominal compartment syndrome: updated consensus definitions and clinical practice guidelines from the World Society of the Abdominal Compartment Syndrome. Intensive care medicine 2013;39:1190-206.
26. Carr JA. Abdominal compartment syndrome: a decade of progress. J Am Coll Surg 2013;216:135-46.
27. Parsak CK, Seydaoglu G, Sakman G, et al. Abdominal Compartment Syndrome: Current Problems and New Strategies, World J Surgery 2008; 32: 13-19.
28. Malbrain ML, Cheatlıarn ML, Kirkpatrick A, et al. Results from the International Conference of Experts on Intra-abdominal Hypertension and Abdominal Compartment Syndrome. I. Definitions. Intensive Care Med 2006,32: 1722-1732.
29. Malbrain M, Cheatlıarn M, Kirkpatrick A, et al. Results from the international Conference of Experts on Intra-abdominal Hypertension and Abdominal Compartment Sydrome. II. Reccomendations. Intensive Care Med 2007; 33: 951-962
30. Malbrain M, Cheatlıarn M, Kirkpatrick A, et al. Results from the international Conference of Experts on Intra-abdominal Hypertension and 53 Abdominal Compartment Sydrome. II. Reccomendations. Intensive Care Med 2007; 33: 951-962
31. Sanchez NC, Tenofsky PL, Dort JM, et al: What is normal intra-abdominal pressure? Am Surg 2001; 67: 243-248
32. De Keulenaer BL, De Waele JJ, Powell B, Malbrain ML. What is normal intra-abdominal pressure and how is it affected by positioning, body mass and positive end-expiratory pressure? Intensive Care Med 2009; 35: 969 976.
33. Moore AFK, Hergest R, Martin M, et al: Intra-abdominal hypertension and the abdominal compartment syndrome. Br J Surg 2004; 91: 1102-1100
34. Yıldırım M. TOPOGRAFİK ANATOMİ. Nobel Tıp Kitabevleri, 2. Baskı, İstanbul, 2004, Syf.233.
35. Ozan H. Ozan ANATOMİ. Klinisyen Tıp Kitabevleri, 3. Baskı, Ankara, 2014, Syf. 375.

36. Ball CG, Kirkpatrick AW, McBeth P: The secondary abdominal compartment syndrome: not just another post-traumatic complication. Can J Surg 2008, 51:399-405.
37. Daugherty EL, Hongyan L, Taichman D, Hansen-Flaschen J, Fuchs BD: Abdominal compartment syndrome is common in medical intensive care unit patients receiving large-volume resuscitation. J Intensive Care Med 2007, 22:294-299.
38. Balogh Z, McKinley BA, Holcomb JB, Miller CC, Cocanour CS, Kozar RA, et al.: Both primary and secondary abdominal compartment syndrome can be predicted early and are harbingers of multiple organ failure. J Trauma 2003, 54:848-859.
39. Coombs H: The mechanism of the regulation of intra-abdominal pressure. Am J Physiol 1922, 61:159-170.
40. Caldwell CB, Ricotta JJ: Changes in visceral blood flow with elevated intraabdominal pressure. J Surg Res 1987, 43:14-20.
41. Smith PK, Tyson GS Jr, Hammon JW Jr, Olsen CO, Hopkins RA, Maier GW, et al.: Cardiovascular effects of ventilation with positive expiratory airway pressure. Ann Surg 1982, 195:121-130.
42. Richardson JD, Trinkle JK: Hemodynamic and respiratory alterations with increased intra-abdominal pressure. J Surg Res 1976, 20:401-404.
43. Diebel LN, Wilson RF, Dulchavsky SA, Saxe J: Effect of increased intra-abdominal pressure on hepatic arterial, portal venous, and hepatic microcirculatory blood flow. J Trauma 1992, 33:279-282.
44. Iberti TJ, Lieber CE, Benjamin E: Determination of intra-abdominal pressure using a transurethral bladder catheter: clinical validation of the technique. Anesthesiology 1989, 70:47-50.
45. Kashtan J, Green JF, Parsons EQ, Holcroft JW: Hemodynamic effect of increased abdominal pressure. J Surg Res 1981,30:249-255.
46. Cullen DJ, Coyle JP, Teplick R, Long MC: Cardiovascular, pulmonary, and renal effects of massively increased intra-abdominal pressure in critically ill patients. Crit Care Med 1989, 17:118-121.
47. Bloomfield GL, Blocher CR, Fakhry IF, Sica DA, Sugerman HJ: Elevated intra-abdominal pressure increases plasma renin activity and aldosterone levels. J Trauma 1997, 42:997-1004.
48. Luca A, Cirera I, Garcia-Pagan JC, Feu F, Pizcueta P, Bosch J, et al.: Hemodynamic effects of acute changes in intra-abdominal pressure in patients with cirrhosis. Gastroenterology 1993, 104:222-227.

49. Simon RJ, Friedlander MH, Ivatury RR, DiRaimo R, Machiedo GW: Hemorrhage lowers the threshold for intra-abdominal hypertension-induced pulmonary dysfunction. J Trauma 1997, 42:398-403.
50. Bendahan J, Coetzee CJ, Papagianopoulos C, Muller R: Abdominal compartment syndrome. J Trauma 1995, 38:152-153.
51. Cheatham M, Malbrain M: Cardiovascular implications of abdominal compartment syndrome. Acta Clin Belg Suppl 2007, 1:98-112.
52. Barnes GE, Laine GA, Giam PY, Smith EE, Granger HJ: Cardiovascular responses to elevation of intra-abdominal hydrostatic pressure. Am J Physiol 1985, 248: R208-R213.
53. Carr JA. Abdominal compartment syndrome: a decade of progress. J Am Coll Surg 2013; 216: 135-46.
54. Obeid F, Saba A, Fath J, Guslits B, Chung R, Sorensen V, et al.: Increases in intra-abdominal pressure affect pulmonary compliance. Arch Surg 1995, 130:544-547.
55. Aprahamian C, Wittmann DH, Bergstein JM, Quebbeman EJ: Temporary abdominal closure (TAC) for planned relaparotomy (etappenlavage) in trauma. J Trauma 1990, 30:719-723.
56. Bradley S, Bradley G: The effect of increased intra-abdominal pressure on renal function in man. J Clin Invest 1947, 26:1010-1015.
57. Harman PK, Kron IL, McLachlan HD, Freedlender AE, Nolan SP: Elevated intra-abdominal pressure and renal function. Ann Surg 1982, 196:594-597.
58. Cade R, Wagemaker H, Vogel S, Mars D, Hood-Lewis D, Privette M, et al.: Hepatorenal syndrome. Studies of the effect of vascular volume and intraperitoneal pressure on renal and hepatic function. Am J Med 1987, 82:427-438.
59. Richards WO, Scovill W, Shin B, Reed W: Acute renal failure associated with increased intra-abdominal pressure. Ann Surg 1983, 197:183-187.
60. Kron IL, Harman PK, Nolan SP: The measurement of intraabdominal pressure as a criterion for abdominal re-exploration. Ann Surg 1984, 199:28-30.
61. Savino JA, Cerabona T, Agarwal N, Byrne D: Manipulation of ascitic fluid pressure in cirrhotics to optimize hemodynamic and renal function. Ann Surg 1988, 208:504-511.
62. Sugrue M, Buist MD, Hourihan F, Deane S, Bauman A, Hillman K: Prospective study of intra-abdominal hypertension and renal function after laparotomy. Br J Surg 1995, 82:235-238.
63. Stone HH, Fulenwider JT: Renal decapsulation in the prevention of post-ischemic oliguria. Ann Surg 1977, 186:343-355.

64. Le Roith D, Bark H, Nyska M, Glick SM: The effect of abdominal pressure on plasma antidiuretic hormone levels in the dog. J Surg Res 1982, 32:65-69.
65. Konan A, Yorgancı K. Intraabdominal hypertension and abdominal compartment syndrome. Turkish Journal of Intensive Care Medicine 2001;1(2):106-13.
66. Ivatury RR, Porter JM, Simon RJ, Islam S, John R, Stahl WM: Intraabdominal hypertension after life-threatening penetrating abdominal trauma: prophylaxis, incidence, and clinical relevance to gastric mucosal pH and abdominal compartment syndrome. J Trauma 1998, 44:1016-1021.
67. Djavani K, Wanhainen A, Valtysson J, Bjorck M: Colonic ischemia and intra-abdominal hypertension following open surgery for ruptured abdominal aortic aneurysm: A prospective study. Br J Surg 2009 in press.
68. Reintam A, Parm P, Kitus R, Starkopf J, Kern H: Gastrointestinal Failure score in critically ill patients: a prospective observational study. Crit Care 2008, 12: R90.
69. Djavani K, Wanhainen A, Bjorck M: Intra-abdominal hypertension and abdominal compartment syndrome following surgery for ruptured abdominal aortic aneurysm. Eur J Vasc Endovasc Surg 2006, 31:581-584.
70. Gargiulo NJ III, Simon RJ, Leon W, Machiedo GW: Hemorrhage exacerbates bacterial translocation at low levels of intraabdominal pressure. Arch Surg 1998, 133:1351-1355.
71. Schein M, Wittmann DH, Aprahamian CC, Condon RE: The abdominal compartment syndrome: the physiological and clinical consequences of elevated intra-abdominal pressure. J Am Coll Surg 1995, 180:745-753.
72. Josephs LG, Este-McDonald JR, Birkett DH, Hirsch EF: Diagnostic laparoscopy increases intracranial pressure. J Trauma 1994, 36:815-818.
73. Irgau I, Koyfman Y, Tikellis JI: Elective intraoperative intracranial pressure monitoring during laparoscopic cholecystectomy. Arch Surg 1995, 130:1011-1013.
74. Sugerman HJ, DeMaria EJ, Felton WL III, Nakatsuka M, Sismanis A: Increased intra-abdominal pressure and cardiac filling pressures in obesity-associated pseudotumor cerebri. Neurology 1997, 49:507-511.
75. Burchiel KJ, Steege TD, Wyler AR: Intracranial pressure changes in brain-injured patients requiring positive end-expiratory pressure ventilation. Neurosurgery 1981, 8:443-449.
76. Gardner SR, Maull KI, Swensson EE, Ward JD: The effects of the pneumatic antishock garment on intracranial pressure in man: a prospective study of 12 patients with severe head injury. J Trauma 1984, 24:896-900.

77. Diebel L, Saxe J, Dulchavsky S: Effect of intra-abdominal pressure on abdominal wall blood flow. Am Surg 1992, 58:573-575.
78. Zeyneloğlu P. Abdominal Compartment Syndrome. Türk Yoğun Bakım Derneği Dergisi (2015)13: 5-15.
79. Atici A.E, Ercan M, Bostanci E. B, Akoğlu M. İntraabdominal Hipertansiyon ve Abdominal Kompartman Sendromu. Türkiye Klinikleri J Gastroenterohepatol 2011;18(1):20-8.
80. De LaetIE, Ravyts M, Vidts W, Valk J, De Waele JJ, Malbra in MLNG. Current insights in intraabdominal hypertension and abdominal compartment syndrome: open the abdomen and keep it open! Langenbecks Arch Surg 2008;393(6):833-47.
81. Risin E, Kessel B, Ashkenazi I, Lieberman N, Al fi ci R. A new technique of direct intraabdominal pressure measurement: a preliminary study. Am J Surg 2006;191(2):2357.
82. Konan A, Yorgancı K. [Intraabdominal hypertension and abdominal compartment syndrome]. Turkish Journal of Intensive Care Medicine 2001;1(2):106-13.
83. Hunter JD, Damani Z. Intra-abdominal hypertension and the abdominal compartment syndrome. Anaesthesia 2004;59(9):899-907.
84. Özçelik A, Tosun S, İskender S, Aksoy F, Kocaoluk A, Erengül C. [Abdominal compartment syndrome and physiologic effects]. İbn-i Sina Tıp Dergisi 2001;6(1):111-6.
85. Cheatham ML. Abdominal compartment syndrome. Curr Opin Crit Care2009;15:154-62.
86. Carr JA. Abdominal compartment syndrome: a decade of progress. J Am Coll Surg 2013;216:135-46.
87. Cheatham ML, Malbrain ML, Kirkpatrick A, Sugrue M, Parr M, De Waele J, et al. Results from the International Conference of Experts on Intra-abdominal Hypertension and Abdominal Compartment Syndrome. II. Recommendations. Intensive care medicine 2007;33:951-62.
88. Hecker A, Hecker B, Hecker M, Riedel JG, Weigand MA, Padberg W. Acute abdominal compartment syndrome: current diagnostic and therapeutic options. *Langenbecks Arch Surg*. 2016 Feb. 401 (1):15-24.

89. Hobson KG, Young KM, Ciraulo A. Release of abdominal compartment syndrome improves survival in patients with burn injury. *J Trauma*. 2002 Dec. 53(6):1129-33; discussion 1133-4.
90. Madigan MC, Kemp CD, Johnson JC, Cotton BA. Secondary abdominal compartment syndrome after severe extremity injury: are early, aggressive fluid resuscitation strategies to blame?. *J Trauma*. 2008 Feb. 64(2):280-5.
91. Cheatham ML, Safcsak K. Is the evolving management of intra-abdominal hypertension and abdominal compartment syndrome improving survival?. *Crit Care Med*. 2010 Feb. 38(2):402-7.
92. Chen RJ, Fang JF, Lin BC, Kao JL. Laparoscopic decompression of abdominal compartment syndrome after blunt hepatic trauma. *Surg Endosc*. 2000 Oct. 14(10):966.
93. Regli A, De Keulenaer B, De Laet I, Roberts D, Dabrowski W, Malbrain ML. Fluid therapy and perfusional considerations during resuscitation in critically ill patients with intra-abdominal hypertension. *Anaesthesiol Intensive Ther*. 2015. 47 (1):45-53.
94. Agusti M, Elizalde JI, Adalia R. Dobutamine restores intestinal mucosal blood flow in a porcine model of intra-abdominal hyperpressure. *Crit Care Med*. 2000 Feb. 28(2):467-72.
95. O'Mara MS, Slater H, Goldfarb IW, Caushaj PF. A prospective, randomized evaluation of intra-abdominal pressures with crystalloid and colloid resuscitation in burn patients. *J Trauma*. 2005 May. 58(5):1011-8.
96. Oda J, Ueyama M, Yamashita K, Inoue T, Noborio M, Ode Y. Hypertonic lactated saline resuscitation reduces the risk of abdominal compartment syndrome in severely burned patients. *J Trauma*. 2006 Jan. 60(1):64-71.
97. Keith L. Moore, Arthur F. Dalley, A. M. R. Agur. Clinically Oriented Anatomy. Lippincott Williams & Wilkins. Fifth Edititon.