Condylus Occipitalis' İn Cerrahi Açıdan Önemi Ve Morfolojik, Morfometrik Olarak Değerlendirilmesi

Morphological and morphometric investigation of occipital condyle and occipital condyle' s importance in terms of surgery

***Arş. Gör. Dr. Yadigar Akbaş*[1], *Arş. Gör. Duygu Aslan*[1], *Öğr. Gör. Dr. Semih Öz*[2], *Prof. Dr. Halil İbrahim Açar*[3], *Prof. Dr. Hilmi Özden*[1]**

[1]*Eskişehir Osmangazi Üniversitesi, Tıp Fakültesi, Anatomi Anabilim Dalı, Eskişehir*

[2]*Eskişehir Osmangazi Üniversitesi,Sağlık Hizmetleri Meslek Yüksekokulu*

[3]*Ankara Üniversitesi, Tıp Fakültesi, Anatomi Anabilim Dalı, Ankara*

(25-27 Eylül 2017 tarihleri arasında XVIII. Ulusal Anatomi Kongresi'nde makalenin bir kısmı poster olarak sunulmuştur.)

ÖZET

Condylus occipitalis(CO), os occipitalis' in tabanında *foramen magnum*' un her iki yanında bulunan ve cervical 1. vertebra (atlas) ile eklem yapan çok önemli bir yapıdır. *Condylus occipitalis'in karmaşık yapısı ve arteria vertebralis, canalis nervi hypoglossi(CH), foramen jugulare(FJ) gibi hayati yapıların bu bölgede bulunması, bölgeye yapılacak cerrahi girişimler sırasında ciddi bir topografik anatomi bilgisi gerektirir.* Son zamanlarda beyin sapı yerleşimli patolojilerde ve kraniovertebral cerrahide transcondylar yaklaşım önem kazanmıştır. Bu çalışmada Türk toplumuna ait *condylus occipitalis* anatomisini ve çevresindeki önemli yapılarla olan ilişkisinin değerlendirilmesi amaçlanmıştır. Bu çalışma 40 insan kuru cranium' u ve os occipitalis üzerinde çalışılmıştır. Condylus occipitalis' lerin ortalama uzunluğu 24.2±2.9 mm, ortalama genişliği 13.4±1.6 mm ve ortalama kalınlığı 8.7±1.1 mm olarak saptanmıştır

Anahtar kelime*:* *Canalis condylaris, canalis nervi hypoglossi, foramen jugulare, condylus occipitalis, transcondylar* yaklaşım

SUMMARY

Occipital condyle is a very important structure that is jointed with cervical 1st vertebra (atlas) on both sides of foramen magnum at the base of occipital bone. The complex structure of occipital condyle and the presence of vital structures in the region such as vertebral artery, hypoglossal canal and jugular foramen require serious topographical anatomy information during the surgical operations of the region. Recently, transcondylar approach has become important in brainstem pathologies and craniovertebral surgeons. In this study, it was aimed to evaluate the relation of the condylus occipitalis with the important structures in the circumference and condylus occipitalis anatomy. This study was carried out with 40 dry adult human skulls and occipital bones. The mean length, width and thickness of occipital condyles were 24.2±2.9 mm, 13.4±1.6 mm and 8.7±1.1 mm respectively.

Keywords: Condylar canal; hypoglossal canal; jugular foramen; occipital condyle; transcondylar approach

GİRİŞ

Kraniyovertebral bileşke bölgesinde sıklıkla ekstra-intradural tümörler, vertebral arter lezyonları, romatoid hastalıklar ve kraniyoservikal malformasyonlar görülür. Kafa tabanının anatomisinin bilinmesi kraniyovertebral cerrahide morbidite ve mortaliteyi azaltmak açısından oldukça önemlidir. Ayrıca bu bölgenin kompleks bir anatomik yapıya sahip olması bu lezyonların cerrahi tedavisini zorlaştırır. Kaniyovertebral bileşke bölgesine uygulanacak cerrahi girişimlerde anterior, lateral, posterior, posterolateral, transoral, transmaksiller, transservikal yaklaşımlar veya bunların kombinasyonlarından oluşan çeşitli yaklaşımların uygulandığına dair literatür bilgisi mevcuttur (1,2,3). Fakat bu yaklaşımlarının herbirinin avantajları ve dezavantajları vardır (1,2,3,4). Bu yaklaşımların temel amacı foramen magnum bölgesine yeterli görüş alanı sağlanması ve lezyonlara güvenle müdahale edilebilmesidir (2,3,5,6). Son zamanlarda lateral suboccipital kraniotomi ve CO rezeksiyonu lezyonlara yaklaşımda tercih edilen yöntemlerdendir (7). CO'i çevreleyen çeşitli foramen'lerden çıkan önemli nörovasküler yapılar, CO rezeksiyonu esnasında yaralanabilir ve aynı zamanda kranyoservikal instabilite ile sonuçlanabilir. Bu yaklaşım a.vertebralis'e, canalis hypoglossi'ye, foramen jugulare'ye ve bu kanallardan geçen IX, X, XI, XII. kranyal sinirlere ayrıca lezyon ile beyin sapı arasındaki yüzeye direkt bir görüş sağlaması nedeniyle bu bölgedeki lezyonların kontrollü rezeksiyon veya rekonstrüksiyonunu sağlar (1,2,3,4,6,8) CO' in morfometrisi üzerine çalışmalar olsa da, foramen ve kanallarla olan ilişkisi hakkında literatürde yetersizlik vardır (7). Bu çalışmada, CO 'in morfolojisini ve morfometresini ve CH, CC ve FJ ile olan ilişkisini inceledik ve özellikle bu bölgede ameliyat yaparken izlenecek cerrahi rotayı etkileyebilecek varyasyonlara dikkat ettik. CO' in foramen ve kanallarla olan ilişkisi Şekil 1' de gösterilmiştir.

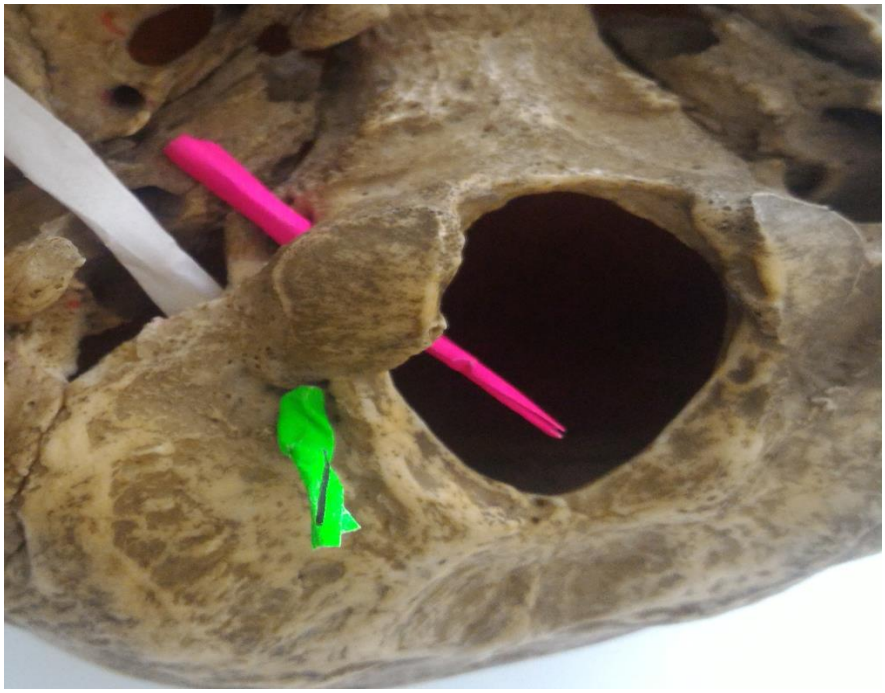

Şekil 1. Condylus occipitalis'in *canalis nevri hypoglossi(pembe), foramen jugulare(beyaz), canalis condylaris(*yeşil) ile ilişkisi

GEREÇ VE YÖNTEM

Bu çalışma, 40 cranium ve os occipitalis üzerinde karşılaştırılmalı olarak yapılmıştır. Bu kemikler Eskişehir Osmangazi Üniversitesi Tıp Fakültesi ve Ankara Üniversitesi Tıp Fakültesi Anatomi laboratuvarlarından elde edilmiştir. Ölçüm parametrelerinin, bu bölgeye yapılacak cerrahi girişimlerde kullanılabilecek yapılar olmasına özen gösterildi. Tüm ölçümlerde 0,1 mm hassasiyete sahip dijital kumpas kullanılmıştır.

Ölçüm parametreleri:

1. Condylus occipitalis uzunluğu (dış yüzde)
2. Condylus occipitalis genişliği (iç-dış kenar uzaklığı)
3. Condylus occipitalis kalınlığı
4. Anterior intercondylar uzaklık
5. Posterior intercondylar uzaklık
6. Condylus occipitalis' in posterior uç kısmından canalis nervi hypoglossi'nin dış açıklığına uzaklık
7. Condylus occipitalis' in posterior uç kısmından canalis nervi hypoglossi'nin iç açıklığına uzaklık
8. Condylus occipitalis' in posterior uç kısmından foramen jugulare'nin dış açıklığına uzaklık

9. Condylus occipitalis’ in şekli
10. Condylus occipitalis’ in faset ekleminin şekli
11. Canalis condylaris görülme sıklığı

Ölçüm parametreleri Şekil 2' de ve Şekil 3’ de gösterilmiştir.

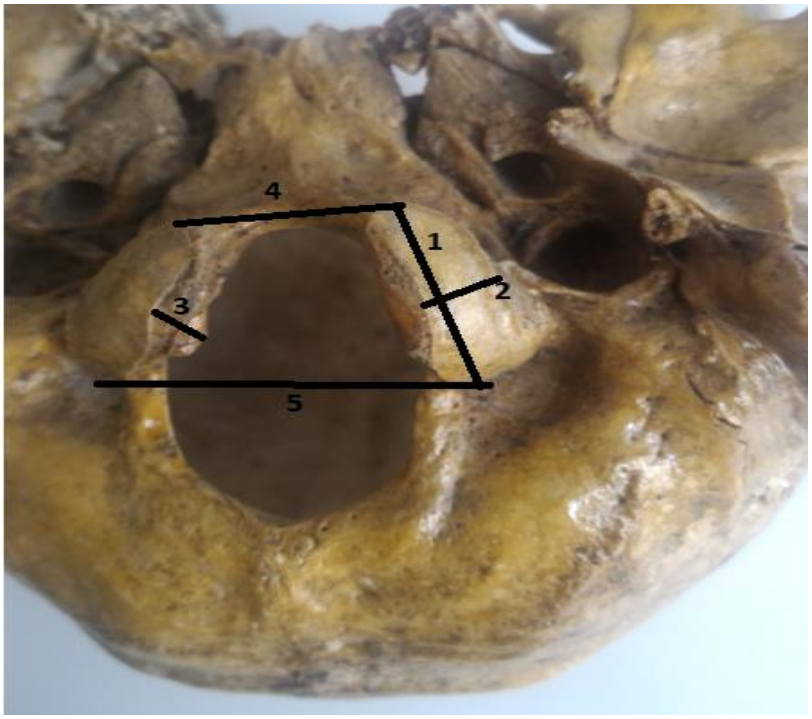

Şekil 2. 1. Condylus occipitalis uzunluğu (dış yüzde) 2. Condylus occipitalis genişliği (iç-dış kenar uzaklığı) 3. Condylus occipitalis kalınlığı 4. Anterior intercondylar uzaklık 5. Posterior intercondylar uzaklık

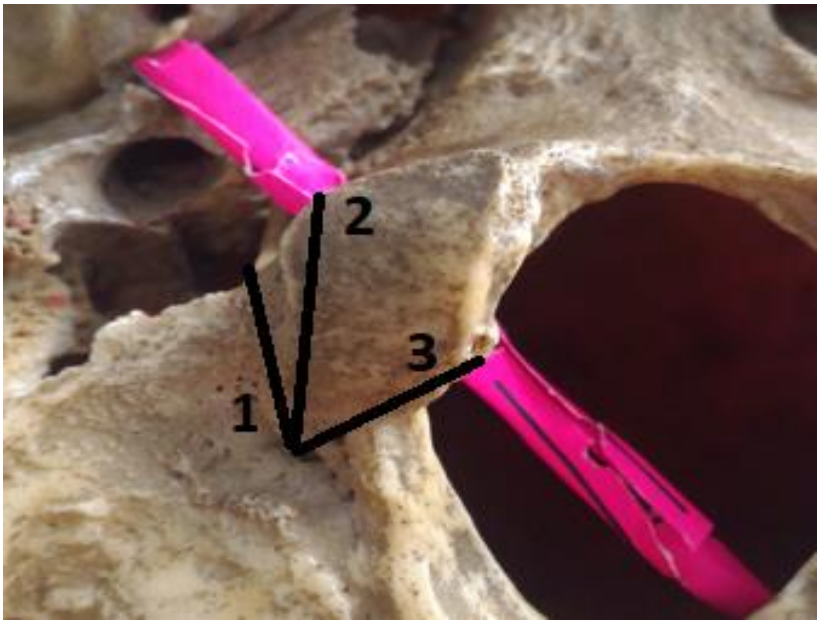

Şekil 3. 1. Condylus occipitalis'in posterior uç kısmından foramen jugulare'nin dış açıklığına uzaklık 2. Condylus occipitalis'in posterior uç kısmından canalis nervi hypoglossi'nin dış açıklığına uzaklık 3. Condylus occipitalis'in posterior uç kısmından canalis nervi hypoglossi'nin iç açıklığına uzaklık (13)

Verilerin bilgisayar ortamına girilmesinde Microsoft Office Excel 2007 programı, analizin yorumlanmasında Windows için MİNİTAB 16 istatistik paket programı kullanılmıştır. Sağ-sol taraflar arasında farklılık olup olmadığı T testi ile araştırıldı. $p < 0.01$ istatistiksel olarak anlamlı kabul edildi ve tüm veriler ortalama ± standart sapma olarak ifade edildi.

BULGULAR VE ANALİZLER

Toplam 40 örnek üzerinde yapılan çalışmadaki veriler olan ortalama, standart sapma, minimum maximum değerler, sağ ve sol tarafın karşılaştırılması sonucu elde dilen p değerleri tablo 1'de gösterilmiştir. CO' in ortalama uzunluğu sağda 24.3±2.6 solda 24.2±3.1 ortalama genişliği sağda 13.4±1.4 solda 13.5±1.7 ortalama kalınlığı sağda 8.9±1.1 solda 8.6±1.1 dir. Condylus occipitalis'in posterior uç kısmından canalis nervi hypoglossi'nin; dış açıklığına uzaklığı sağda 16.0±1.6 solda 14.8±1.9 iç açıklığına uzaklığı ise sağda 10.4±1.5 solda 10.1±1.5 olarak ölçülmüştür. . Condylus occipitalis'in posterior uç kısmından canalis nervi hypoglossi'nin dış açıklığına uzaklığı $p<0.01$ olduğu için anlamlı kabul edilmiştir. Anterior intercondylar uzaklık 19.0±3.0 posterior intercondylar aralık 39.1±3.8 dir.

Tablo 1. Condylus occipitalis' in morfometrik incelemesi

(a) Condylus occipitalis' in foramen ve kanal ile ilişkisi

Parametreler	Toplam (n=40)				p
	Sağ		Sol		
	Aralık (mm)	Ortalama±SS (mm)	Aralık (mm)	Ortalama±SS (mm)	
CO' in uzunluğu	19.6-30.0	24.3±2.6	18.6-31.0	24.2±3.1	0.903
CO' in genişliği	9.8-16.0	13.4±1.4	10.0-17.9	13.5±1.7	0.830
CO' in kalınlığı	7.1-12.7	8.9±1.1	6.3-11.3	8.6±1.1	0.326
CO' in posterior uç kısmından canalis nevri hypoglossi' nin dış açıklığına uzaklığı	12.9-19.9	16.0±1.6	10.5-19.3	14.8±1.9	0.006*
CO' in posterior uç kısmından canalis nervi hypoglossi' nin iç açıklığına uzaklığı	7.2-14.0	10.4±1.5	7.1-13.9	10.1±1.5	0.376
CO' in posterior uç kısmından foramen jugulare' nin dış açıklığına uzaklığı	8.3-20.2	15.4±2.8	10.4-21.1	14.9±2.4	0.435

(b) İntercondylar uzaklık

Parametreler	Aralık (mm)	Ortalama±SS (mm)
Anterior intercondyler uzaklık	10.0-26.2	19.0±3.0
Posterior intercondyler uzaklık	33.0-49.0	39.1±3.8

*($p<0.01$), SS (Standart sapma), CO (Condylus occipitalis)

Condylus occipitalis'in morfolojk çalışması ise tablo 2'de gösterilmiştir. CO şekline göre çeşitli kategorilere ayrılır. En sık gözlenen şekli eşkenar dörtgendir(% 32.5).Diğer şekiller olan ortalama olarak oval % 26.25, böbrek şeklinde % 21.25, üçgen % 6.25, düzensiz % 6.25, dörtgen % 5 ve en az olarak da virgül şeklinde % 2.5 görüldü. Şekil 4 ve Şekil 5' de CO şekillerini görebiliriz.

Şekil 4. CO şekilleri 1.Oval 2.Eşkenar dörtgen 3.Üçgen

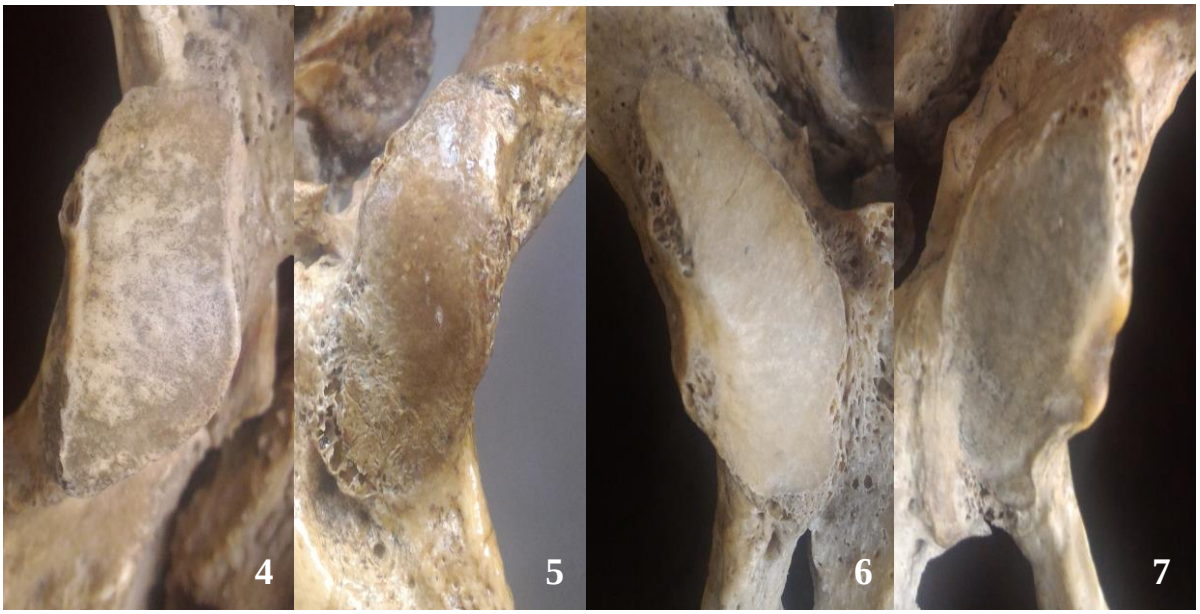

Şekil 5. 4.Dörtgen 5.Böbrek şeklinde 6.Virgül 7.Düzensiz

Condylus occipitalis' in faset eklem yüzey şekli ise ortalama en sık konveks++ % 37.5 görülürken düz % 22.5 konveks+ % 21.25 konveks+++ % 18.75 görülür. Şekil 6' de CO faset eklem yüzey şekillerini görebiliriz.

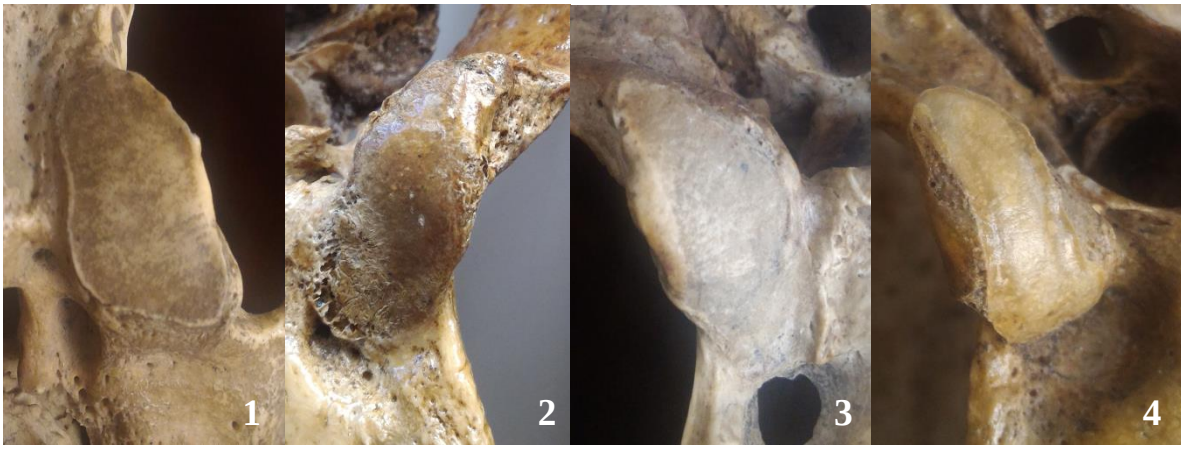

Şekil 6. CO' in faset eklem şekli 1.Düz 2.Konveks+ 3.Konveks ++ 4.Konveks +++

Condylus occipitalis uzunluğa göre de sınıflandırılır. Sıklıkla %53.75 uzun %11.25 ise kısadır. <20mm kısa kabul edilirken >24 uzun kabul edilir (9).Canalis condylaris iki taraflı % 82.5, sadece sağ tarafta % 5 sadece sol tarafta % 2.5 vardır. % 10 oranında ise iki taraflı yoktur.

Tablo 2. Condylus occipitalis' in morfolojik değerleri

(a) Condylus occipitalis' in şekli			
CO' in şekli	**Sağ (n=40)**	**Sol (n=40)**	**Toplam (n=80)**
Oval	10	11	21
Eşkenar dörtgen	13	13	26
Dörtgen	2	2	4
Böbrek şeklinde	9	8	17
Üçgen	2	3	5
Düzensiz	3	2	5
Virgül	1	1	2
(b) Condylus occipitalis' in faset ekleminin şekli			
CO' in faset eklem şekli	**Sağ (n=40)**	**Sol (n=40)**	**Toplam (n=80)**
Düz	9	9	18
Konveks +	6	11	17
Konveks ++	18	12	30
Konveks +++	7	8	15
CO' in en kalın bölgeden ölçümü (konveks+ - 6-8 mm, konveks++ - 8-10mm, konveks+++ - >10 mm)			
(c) Condylus occipitalis' in uzunluğuna göre sınıflandırılması			
Tip	**Sağ (n=40)**	**Sol (n=40)**	**Toplam (n=80)**
Kısa	4	5	9
Orta	13	15	28
Uzun	23	20	43
Kısa CO' in - <20 mm, orta 20-24 mm, uzun - >24 mm			
(d) Canalis condylaris			
Canalis condylaris	**n=40**	**%**	
İki taraflı mevcut	33	82,5	
İki taraflı yok	4	10	
Sadece sağ tarafta mevcut	2	5	
Sadece sol tarafta mevcut	1	2,5	

TARTIŞMA VE SONUÇ

Kraniyovertebral bölgede sıklıkla ekstra-intradural tümörler, a. vertebralis lezyonları, romatoid hastlıklar ve bu bölgenin malformasyonları görülür. Bu bölge cerrahisinin mortalite ve morbidite oranı yüksek olabilmektedir. Operasyon sırasında lezyonlara güvenli ve etkili bir yaklaşım için birçok cerrahi yaklaşım geliştirildi. Son zamanlarda lateral suboccipital kraniyotomi ve CO rezeksiyonu lezyonlara yaklaşımda tercih edilen yöntemlerdir (7). Condylus occipitalis' lerin morfometrik ve morfolojik ölçümlerinin bilinmesi ve varyasyonlarının tahmin edilebilmesi çok önemlidir. Parsiyel kondilektomi sonrası kranioservikal insabilite bozulabilmektedir. C*ondylus occipitalis' in* karmaşık yapısı ve *arteria vertebralis, canalis nervi hypoglossi (CH), foramen jugulare (FJ)* gibi hayati yapıların bu bölgede bulunması, bölgeye yapılacak cerrahi girişimler sırasında ciddi bir topografik anatomi bilgisi gerektirir. Bu çalışmada Türk toplumuna ait kuru kemik örneklerinde condylus occipitalis' lerin uzunluğu, genişliği, kalınlığı, canalis nervi hypoglossi-canalis condylaris-foramen jugulare ile ilişkisi gibi morfometrik ve morfolojik değerlendirmeler yapılmıştır. Bozbuğa ve ark.' nın çalışmasında bu ölçüm sağda ise 23,1 mm, solda 22,9 mm olarak belirtilmiştir (1). Dowd ve ark. Amerika' da yaptıkları kadavra çalışmasında condylus occipitalis'in uzun aksını 30+0,4 mm olarak bulmuşlardır (8). Bu ölçüm diğer çalışmalardakinden biraz büyüktür. Yapılan diğer araştırmalarda ise kısa CO oranları %13, %9.2, %8.6, %7 ve %5 olarak bulunmuştur (7,9,11,12,13). Bizim çalışmamızda ise CO uzunluk ortalaması sağda 24.3±2.6 solda ise 24.2±3.1 bulunmuştur. Kısa CO oranı ise %11.2 bulundu. Kısa CO oranı CO'in 2/3'ünden fazlasının rezeksiyonu kraniyoservikal instabiliteye neden olacağından çok önemlidir (12). Ranjana Verma ve ark. condylus occipitalis'in genişliğini sağda 12.9±1.7 solda 13.3±1.9 bulmuştur (7). Dowd ve ark. çalışmalarında condylus occipitalis'in genişliğini ölçmemişler ancak rezeksiyon miktarını doğru tespit edebilmek için bunun da ölçülmesi gerektiğini bildirmişlerdir (8). Bozbuğa ve ark.' nın çalışmasında condylus occipitalis genişliğinin sağda ise 11,3 mm (8,5-14,2 mm aralığında), solda 11,4 mm (8,0-14,5 mm aralığında) olduğu belirtilmiştir(1). Bu ölçüm sonuçlarının çalışmamızdaki sonuçlardan küçük olduğu görülmektedir ki bizim çalışmamızda Condylus occipitalis' lerin genişliği sağda 13.4±1.4 solda 13.5±1.7 bulduk. Sağ-sol taraflar arasında uzunluk, genişlik ve kalınlık açısından anlamlı farklılık yoktu. CO'in şekli de kondilektomide önemlidir. CO'in oval tipte olması lezyonlara ulaşmak için yapılan geniş rezeksiyonda kolaylık sağlar. Oval tip Ranjana Verma ve ark.(7)'da %53, Özer ve ark.(10)'da 59.6, Naderi S ve ark.'da(14) %50 bulunmuş ve bizim çalışmamızda ise %26.2 bulduk. Çalışmamızda

CO'in şeklini en çok eşkenar dörtgen %32.5 olarak bulduk. Canalis nervi hypoglossi CO'i posteromedialinden anterolateraline doğru çevreler ve transcondylar girişimde bu kanalın içinden geçen nörovasküler yapıların zarar görme ihtimali yüksektir. Ranjana Verma ve ark.(7) condylus occipitalis' in posterior uç kısmından canalis nervi hypoglossi' nin; dış açıklığına uzaklığı sağda 13.8 mm solda 15 mm iç açıklığına uzaklığı ise sağda 10.7 solda ise 11.9 bulmuştur. Condylus occipitalis' in posterior uç kısmından canalis nervi hypoglossi' nin iç açıklığına uzaklığını Muthukumar ve ark.(13), Kızılkanat(15), Wen ve ark.(16), Kalthur ve ark.(9) ve Fetouh FA ve ark.(17) sırasıyla 12.2 mm, 12.3 mm, 8.4 mm, 7.5 mm ve 4-7 mm bulmuşlardır. Bizim çalışmamızda ise condylus occipitalis' in posterior uç kısmından canalis nervi hypoglossi' nin; dış açıklığına uzaklığı sağda 16.0±1.6 solda 14.8±1.9 iç açıklığına uzaklığı ise sağda 10.4±1.5 solda 10.1±1.5 olarak ölçülmüştür. Condylus occipitalis' in posterior uç kısmından canalis nervi hypoglossi' nin dış açıklığına uzaklığı $p<0.01$ olduğu için anlamlı kabul edilmiştir. Anterior intercondylar uzaklık 19.0±3.0 posterior intercondylar aralık 39.1±3.8 dir. Sağlıklı insanlarda emisser venler önemli bir role sahip olmasa da intrakranial basınç artışında intrakranialden ekstrakraniale doğru kan akımını yönlendirerek çok önemli bir rol oynar. Canalis condylaris içerisinden de emisser venlerden biri olan venae emissariae condylaris geçer. Canalis condylaris görülme sıklığı Ranjana Verma ve ark.(7), Bozbuğa ve ark.(1), Ginsberg(18) ve Thompson ve ark.(19) unilateral olarak; %40, %28.9, %50, %50 bilateral olarak ise; %38, %60.5, %30, %31 olarak bulmuşlardır. Canalis condylaris görülme sıklığı çalışmamızda ise bilateral % 82.5 unilateral % 7.5 bulunmuştur.

Tüm cerrahi girişimlerde olduğu gibi kraniovertebral bileşkeye yapılacak girişimlerde de anatomik yapıların ve birbirleriyle olan ilişkilerinin bilinmesi son derece önemlidir. Doğru cerrahi planlama ve sorunsuz bir cerrahi için girişim öncesi ince kesitli BT ile kemik yapılar, BT/MR anjiografi ile vasküler yapılar ve olası anatomik varyasyonlar değerlendirilmelidir.

KAYNAKLAR

1. Bozbuga M, Ozturk A, Bayraktar B ve ark. Surgical anatomy and morphometric analysis of the occipital condyles and foramen magnum.Okajimas Folia Anat Jpn 1999;75(6):329-34.
2. Al-Mefty O, Borba LAB, Aoki N et al. The transcondylar approach to extradural nonneoplastic lesions of the craniovertebral junction.J Neurosurg 1996;84:1-6.
3. Acikbas SC, Tuncer R, Demirez I et al. The effect of condylectomy on extreme lateral transcondylar approach to the anterior foramen magnum. Açta Neurochir (Wien)1997;139:546-50.

4. Seyfried DM, Rock JP. The transcondylar approach to the jugular foramen: A comparative anatomic study. Surg Neurol 1994;42:265-71.
5. Bertalanffy H, Seeger W. The dorsolateralsuboccipital transcondylar approach to the lower clivus and anterior portion of the craniocervical junction. Neurosurgery 1991 ;29:815-821.
6. Sen CN, Sekhar LN. An extreme lateral approach on intradural lesions of the cervical spine and foramen magnum. Neurosurgery 1990;27:197-204.
7. Ranjana Verma, Shalini Kumar, Arpita Mahajan Rai, Iqra Mansoor, and Raj D Mehra. The anatomical perspective of human occipital condyle in relation to the hypoglossal canal, condylar canal, and jugular foramen and its surgical significance
8. Dowd GC, Zeiller S, Awasthi D. Far lateral transcondylar approach: Dimensional anatomy. Neurosurgery 1999;45(1):95-100.
9. Kalthur SG, Padmashali S, Gupta C, Dsouza AS. Anatomic study of the occipital condyle and its surgical implications in transcondylar approach. J Craniovertebr Junction Spine. 2014;5:71–7.
10. Özer MA, Celik S, Govsa F, Ulusoy MO. Anatomical determination of a safe entry point for occipital condyle screw using three-dimensional landmarks. Eur Spine J. 2011;20:1510–7.
11. Natsis K, Piagkou M, Skotsimara G, Piagkos G, Skandalakis P. A morphometric anatomical and comparative study of the foramen magnum region in a Greek population. Surg Radiol Anat. 2013;35:925–34.
12. Barut N, Kale A, Turan Suslu H, Ozturk A, Bozbuga M, Sahinoglu K. Evaluation of the bony landmarks in transcondylar approach. Br J Neurosurg. 2009;23:276–81..
13. Muthukumar N, Swaminathan R, Venkatesh G, Bhanumathy SP. A morphometric analysis of the foramen magnum region as it relates to the transcondylar approach. Acta Neurochir (Wien) 2005;147:889–95.
14. Naderi S, Korman E, Citak G, Güvençer M, Arman C, Senoglu M, et al. Morphometric analysis of human occipital condyle. Clin Neurol Neurosurg 2005;107:191-9.
15. Kizilkanat E. Morphometry of the hypoglossal canal, occipial condyle and foramen magnum. Neurosurg Q 2006;16:121-5
16. Wen HT, Rhoton AL Jr, Katsuta T, de Oliveira E. Microsurgical anatomy of the transcondylar, supracondylar, and paracondylar extensions of the far-lateral approach. J Neurosurg 1997;87:555-85.
17. Fetouh FA, Awadalla AM. Morphometric analysis of the occipital condyle and its surgical implications in transcondylar approach. The pan arab neurosurgery society. [about 15 p.] http://panarabjn.org/wp-content/uploads/2013/03.
18. Ginsberg LE. The posterior condylar canal. AJNR Am J Neuroradiol. 1994;15:969–72.
19. Thompson DN, Hayward RD, Harkness WJ, Bingham RM, Jones BM. Lessons from a case of kleeblattschädel. Case report. J Neurosurg. 1995;82:1071–4